Dr. Süleyman PİŞKİN,[a]
Dr. Özer ARICAN,[a]
Dr. Erol UZUNALİ,[a]
Dr. Ömer YALÇIN[b]

[a]Dermatoloji AD,
[b]Patoloji AD,
Trakya Üniversitesi Tıp Fakültesi,
Edirne

Geliş Tarihi/*Received:* 02.07.2009
Kabul Tarihi/*Accepted:* 02.12.2009

Bu olgu, XIX. Prof. Dr. L. Tat Simpozyumu'nda (11-15 Kasım 2009, Ankara) e-poster olarak sunulmuştur.

Yazışma Adresi/*Correspondence:*
Dr. Özer ARICAN
Trakya Üniversitesi Tıp Fakültesi,
Dermatoloji AD, Edirne,
TÜRKİYE/TURKEY
ozerari@gmail.com

Copyright © 2010 by Türkiye Klinikleri

On dört yaşında erkek hasta bacaklarındaki lekeler nedeniyle polikliniğimize başvurdu. Hastanın dermatolojik muayenesinde bilateral, bacaklarda keskin sınırlı çapları 2 cm ile 15 cm arasında değişen bazılarının üzeri hafif skuamlı kırmızımsı kahverengi renklerde çok sayıda yama tarzı maküler lezyonları mevcuttu (Resim 1 ve 2). Lezyonlar öncesinde travma veya ilaç alımı hikâyesi yoktu. Hastanın yaklaşık yedi sene önce tüm vücudunda asemptomatik benzer bir döküntüsü olmuş. O sırada kullanılan sistemik ve topikal steroid tedavisi sonrasında gövdedeki lezyonları gerilemiş. Ancak lezyonlar beş yıldır bilateral olarak bacaklarda sebat etmekteymiş. Hastanın yapılan laboratuvar incelemesinde sedimantasyon, hemogram, karaciğer ve böbrek fonksiyon testleri ile kanama-pıhtılaşma parametreleri (protrombin zamanı, parsiyel tromboplastin zamanı, kanama zamanı) normaldi. Lezyonların birinden alınan 3 mm'lik *punch* biyopsi materyalinden yapılan histopatolojik incelemede epidermiste düzensiz akantoz, bazal tabakada vakuoler dejenerasyon, papiller dermiste ve üst retiküler dermiste perivasküler lenfohistiyositik infiltrasyon, eritrosit ekstravazasyonu ve seyrek olarak makrofajlarda hemosiderin birikimi saptandı (Resim 3). Bu klinik ve histopatolojik bulgulara göre tanınız nedir?

RESİM 1: Hastanın her iki bacağındaki yaygın kırmızı-kahverengi maküller.

RESİM 2: Lezyonların yakından görünümü.

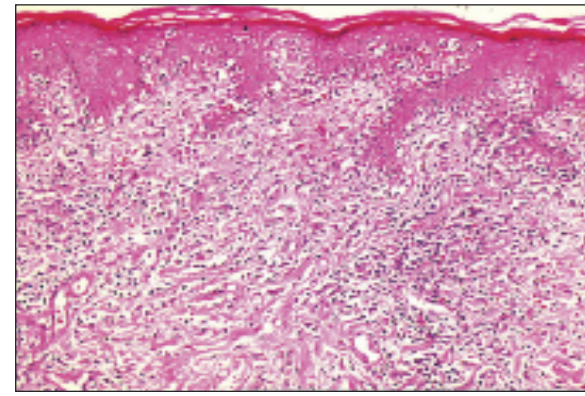

RESİM 3: Histopatolojik incelemede yüzey epitelinde düzensiz akantoz, bazal hücre tabakasında vakuoler dejenerasyon, dermiste lenfohistiyositik infiltrasyon ve eritrosit ekstravazasyonu izlenmektedir (H&E, x100).