Mozaik 45,X/46,X,der(X) Karyotipi Saptanan Primer Amenoreli Bir Olguda Trizomi Xq ve Delesyon Xp Fenotipi

Trisomy Xq and Xp Deletion Phenotype in a Case with Primary Amenorrhea and Mosaic 45,X/46,X,der(X) Karyotype: Case Report

Dr. Nurten KARA,[a]
Dr. Gülsen ÖKTEN,[a]
Şengül TURAL,[a]
Sevilhan ARTAN,[b]
Dr. Özlem SEZER,[b]
Dr. İdris KOÇAK[c]

[a]Tıbbi Biyoloji AD,
[b]Tıbbi Genetik AD,
[c]Kadın Hastalıkları ve Doğum AD,
Ondokuz Mayıs Üniversitesi Tıp Fakültesi, Samsun

Geliş Tarihi/*Received:* 07.05.2009
Kabul Tarihi/*Accepted:* 18.10.2009

Bu olgu sunumu, VIII. Ulusal Tıbbi Genetik Kongresi (6-9 Mayıs 2008, Çanakkale)'nde poster olarak sunulmuştur.

Yazışma Adresi/*Correspondence:*
Şengül TURAL
Ondokuz Mayıs Üniversitesi Tıp Fakültesi, Tıbbi Biyoloji AD, Samsun, TÜRKİYE/TURKEY
stural@omu.edu.tr

ÖZET Primer amenore ön tanısı ile laboratuvarımıza gönderilen 18 yaşındaki kız olgunun kısa boy, saç dökülmesi ve âdet görememe şikâyetleri vardı. Hastaya karyotip analizi yapılarak genotip-fenotip ilişkisi açıklanmaya çalışıldı. Sitogenetik analiz periferik kan lenfosit ve deri fibroblast kültürü ile tripsin Giemsa bantlama (GTG) yöntemi uygulanarak yapıldı. Moleküler sitogenetik analiz floresan in situ hibridizasyon (FISH) metodu uygulanarak yapıldı. Ayrıca yanak mukozası epitelinden X kromatin analizi yapıldı. Fizik incelemede boy 1 50 cm, ağırlık 48 kg, beden kitle indeksi 22 ve diğer fizik bulgular normaldi. Laboratuvar incelemesinde FSH, LH, TSH değerleri yüksekti. Abdominal ve pelvik USG'de sağ over multikistik olarak değerlendirildi. Olgunun periferik kandan elde edilen karyotipi mos 45,X[97] /45,X[97]/46,XX,der(X)dup(X) (qter→p22.3::p11.2→ qter)del(X)(p11.2→qter)[3] ve X kromatin %10 olarak izlendi. Fibroblast hücrelerinden yapılan analizde mos 45,X(%53)/ 45,X/46,XX,der(X)dup(X)(qter→p22.3::p11.2→ qter)del(X)(p11.2→qter) (%47) kromozom kuruluşu saptandı. FISH analizi sonucunda ise mos 45,X/46,XX.ish der(X),dup(p11.2qter)(LSI AR,DXZ1)x2,del(X)(p22.3pter)(subtel-) olarak saptandı. Anne ve babanın karyotipleri normaldi. Mozaik 45,X/46,XX,der(X)dup(X)(qter→p22.3::p11.2→qter) del(X) (p11.2→qter) karyotipli olgumuz klinik bulguları bakımından literatürdeki benzer olgularla karşılaştırılarak tartışılmış ve genetik danışma önerilmiştir.

Anahtar Kelimeler: Sitogenetik; kromozom aberasyonları; amenore

ABSTRACT The samples of a 18-year-old girl who had a short stature and complaints of hair loss and amenorrhea were sent to our laboratory with a pre-diagnosis of primary amenorrhea. We tried to explain genotype-phenotype relationship with karyotype analysis. Cytogenetic analysis was carried out via cultures of blood lymphocytes and skin fibroblasts, and trypsin Giemsa banding (GTG) method. Molecular cytogenetic analysis was applied with fluoroscene in situ hybridization (FISH) method. In addition, X chromatin analysis was carried out on the epithelium of the buccal mucosa. On physical examination, the patient was 150 cm tall and she weighed 48 kg. Her body mass index was 22 and other physical examination findings were normal. In the laboratory examination, FSH, LH and TSH were found to be heigh. Abdominal and pelvic ultrasonography revealed a right multicystic ovary. The karyotype analysis of the peripheric blood sample was found to be mos 45,X[97]/ 46,XX,der(X)dup(X)(qter→p22.3::p11.2→qter)del(X) (p11.2→qter)[3] and %10 X chromatin. Chromosom setting was identified mos 45,X(%53)/ 46,XX,der(X)dup(X)(qter→p22.3::p11.2→ qter)del(X)(p11.2→qter)(%47) from the analysis of fibroblast cells. The karyotype was also identified as mos 46,XX.ish der(X),dup(p11.2qter)(LSI AR,DXZ1)x2,del(X)(p22.3pter)(subtel-) after FISH analysis. The karyotypes of the parents were normal. Our case with a karyotype of mosaic 45,X/46,XX,der(X)dup(X)(qter→p22.3::p11.2→ qter)del(X)(p11.2→qter) was discussed in terms of clinical findings comparing her with the similar cases in the literature, and genetic counseling has been advised.

Key Words: Cytogenetics; chromosome aberrations; amenorrhea

doi:10.5336/medsci.2009-13378

Copyright © 2011 by Türkiye Klinikleri

Turkiye Klinikleri J Med Sci 2011;31(3):706-11

Turner Sendromu, kısa boy, gonadal disgenezis ve bunun sonucunda seksüel gelişim geriliği, primer amenore ve infertilitenin görüldüğü; ayrıca Hashimoto tiroiditinin görülebildiği somatik stigmatlarla karakterize, klinik olarak iyi tanımlanmış kromozomal bir bozukluktur.[1] Turner Sendromunda görülen ve sunduğumuz olgunun da ön tanısı olan primer amenore (PA); büyüme veya sekonder seks karakterlerinin gelişiminin olmaması ile 14 yaşına kadar âdet görememe veya sekonder seks karakterlerinin oluşması ile birlikte normal büyüme ve gelişmenin yanı sıra 16 yaşına kadar âdet görememe durumudur. Üreme çağındaki dişilerin %1-3'ünde görülmekle birlikte,[2] başlıca nedenleri gonadal yetmezlik (%48.5), uterus ve vajinanın konjenital yokluğu (%16.2) ve konstitusyonel gecikme (%0.5)'dir.[3,4] PA'de kromozomal anomalilerin oranı %15.9 ile %63.3 arasında görülmektedir.[5,6] Ayrıca PA'li hastalarda bugüne kadar X ve Y kromozomu ile ilgili olarak pek çok yapısal anomali tanımlanmıştır.[7,8] PA'li olgularda Turner sendromunda görülen X kromozomu aberasyonlarının yanı sıra 46,XY karyotipi ve Y kromozomunun delesyon ve duplikasyonlarının da yer aldığı kromozomal anomaliler saptanmıştır.[8] Çalışmamızda PA şikâyeti ile gönderilen ve mozaik 45,X/46,XX,der(X)dup(X)(qter→p22.3::p11.2→qter)del(X)(p11.2→qter) saptanan bir olgu sunulmuştur.

OLGU SUNUMU

Fiziksel incelemesinde boy 1 50 cm, ağırlık 48 kg, beden kitle indeksi 22, diğer fizik bakı bulguları normal olan ve PA şikâyeti ile Kadın Hastalıkları ve Doğum Polikliniğinden laboratuvarımıza gönderilen olgunun laboratuvar incelemesinde, FSH: 82.3 mIU/mL, LH: 41.8 mIU/mL, prolaktin 9.29 ng/mL, kortizol: 18, total testesteron 0.52 pg/mL, serbest testesteron 1.37 pg/mL, 17-OH progesteron: 1.98, DHEA-SO4: 103, büyüme hormonu 0.43 ng/mL, ST3: 2.92 ng/mL, ST4: 1.05, TSH: 41.8 (normal değer: 0.34-5.60 uIU/ml) olan olguda primer hipotroidi mevcuttu. Diğer endokrinolojik çalışmalar ise hipergonodotropik hipogonadizim tablosu ile uyumlu idi. Abdominal ve pelvik ultrasonografi (USG)'de endometrium düzenli, kalınlık 7 mm ve sağ over multikistik olarak değerlendirildi. Hipofiz manyetik rezonans (MR) görüntüleme normal olarak değerlendirilirken, kontrastlı dinamik sella MR incelenmesinde ise hipofiz gland sağ lobunda paramedian yerleşimli, superior konturda konveksiteye neden olan, kontrastla boyanan, yaklaşık 12x9x9 mm boyutlarında hipofizer adenom olduğu ve hipofizer stalkın hafif sola deviye olduğu izlendi (Tablo 1).

Primer amenore şikâyeti ile laboratuvarımıza gönderilen olgunun periferik kandan elde edilen karyotip analizi için fitohemaglutinin (PHA) ile indüklenmiş periferik kan lenfositleri kullanılarak 72 saatlik kültür yapıldı.[9] Ayrıca deri fibroblast kültürü yapıldı. Fibroblast kültürü sonrası elde edilen metafaz preparatlarına tripsin giemsa bantlama (GTG) ve floresan in situ hibridizasyon (FISH) metodu uygulandı. Buccal smeardan X-kromatin bakıldı.[10] Karyotip analizi ISCN 2005'e göre yapılarak toplam 100 metafaz plağının analizi ve mikroskobik sayımı yapıldı.

Olgunun periferik kan lenfositlerinden yapılan analiz sonucu karyotipi mos 45,X[97]/46,XX,der(X)dup(X)(qter→p22.3::p11.2→qter)del(X)(p11.2→qter)[3] ve X kromatin %10 olarak bulundu. Derivatif X kromozomu disentrik, p22.3→pter segment delesyonlu ve p11.21→qter segment duplikasyonlu idi.

Fibroblast hücrelerinden yapılan analizde mos 45,X(%53)/46,XX,der(X)dup(X)(qter→p22.3::p11.2→qter)del(X)(p11.2→qter)(%47) kromozom kuruluşu saptandı. Anne ve babadan yapılan incelemede ise her ikisinin de normal kromozom kuruluşuna sahip olduğu gözlendi. Olgumuzun metafaz plağı ve X kromozomu parsiyel karyotipi ve idiyogramı Şekil 1'de gösterildi.

Fibroblast kültür sonrası elde edilen metafaz preparatlarına Xp,Xq telomerik FISH (TelXp: To Tel Vysion Xp, Tel Xp Spektrum Red ve Spektrum Aqua), setromerik FISH (Sentromer X Spektrum Aqua), kontrol olarak telomerik 1p/1q (Kontrol Tel 1p Spectrum Green, Kontrol Tel 1p Spectrum Red) ve LSI Adrojen Reseptör (Spectrum Red) uygulandı (Şekil 2 ve 3).

TABLO 1: Olgunun klinik ve laboratuvar bulguları.

Boy	150 cm		
Ağırlık	48 kg		
Saç dökümesi	Var		
Göğüs deformitesi	İzlenmedi		
Yele boyun	İzlenmedi		
Düşük saç çizgisi	İzlenmedi		
Uterus	Düzenli 7 mm		
Overler	Sağ multikistik		
Primer amenore	Var		
Periferik kan hücre karyotipi	mos 45,X[97]/ 46,XX,der(X)dup(X) (qter→p22.3::p11.2→qter)del(X)(p11.2→qter)[3]		
Fibroblast hücre karyotipi	mos 45,X(%53)/46,XX,der(X) dup(X)(qter→p22.3::p11.2→qter)del(X)(p11.2→qter)(%47)		
FISH analizi	mos 45,X/46,XX.ish der(X),dup(p11.2qter)(LSI AR,DXZ1)x2,del(X)(p22.3pter)(subtel-)		
LH	41.8 mIU/ml	Foliküler	(3.35-21.63)
		Mid Siklus	(4.97-20.82)
		Luteal	(1.11-13.99)
		Postmenapozal (2.58-150.53)	
FSH	82.3 mIU/ml	Foliküler	(2.39-6.6)
		Mid Siklus	(9.06-74.24)
		Luteal	(0.9-9.33)
		Postmenapozal	(10.39-64.57)
Total testesteron	0.52 pg/ml	(0.13-1.08)	
Serbest testesteron	1.37 pg/ml	(0.29-3.18)	
Progesteron	0.2 nmo/l	Foliküler	(0.2-0.3)
		Luteal	(1.2-15.9)
		Postmenapozal	(0.1-0.2)
Prolaktin	9.29 ng/ml	(1.2-29.93)	
ST3	1.52 ng/ml	(2.3-4.2)	
ST4	1.28 ug/dl	(0.93-1.7)	
TSH	41 uIU/ml	(0.27-4.2)	
Growth hormonu	0.43 ng/ml	(0.06-5)	
Kortizol	11.3 sabah	(5-25)	
	akşam	(2.5-12.5)	
DHEA-SO4	138	(35-430)	
Hipofiz MR	Normal		
Kontrastlı Dinamik Sella MR	12x9x9mm hipofizer adenom		

FISH: Floresan in situ hibridizasyon; MR: Manyetik rezonans görüntüleme.

Uygulanan FISH analizi sonucunda der(X) kromozomunda terminal Xp delesyonu, çift sentromer varlığı ve Xq duplikasyonu tespit edilmiş olup, hastanın karyotipi mos 45,X/46,XX.ish der(X),dup (p11.2qter)(LSI AR,DXZ1)x2,del(X) (p22.3pter) (subtel-) olarak saptanmıştır. Derivatif X kromozomu disentrik, p22.3→pter segment delesyonlu ve p11.21→qter segment duplikasyonlu idi.

TARTIŞMA

Çalışmamızda mos 45,X[97]/ 46,XX,der(X)dup(X) (qter→p22.3::p11.2→qter)del(X)(p11.2→qter)[3] karyotipini saptadığımız olguda 45,X hücre hattının yanında bir X kromozomunun normal ve diğer derivatif X kromozomunun p22.3→pter bölgesinin olmadığı ve p11.21→qter bölgesinin duplike oldu-

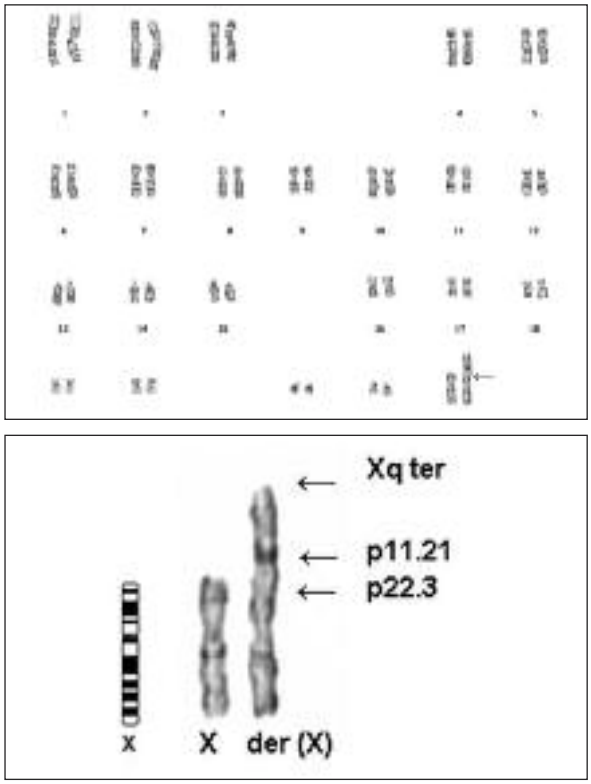

ŞEKİL 1: Olgumuzun metafaz plağı ve X kromozomu ve der(X)'in parsiyel karyotipi ve idiyogramı.

ğu görülmüştür. Delesyona uğrayan bölgede kısa boy fenotipine neden olan SHOX geni (short stature homeobox-containing gene) bulunmaktadır. Olgumuzda hem 45,X hücre hattında, hem de der(X) kromozomunda bu gen kaybı nedenine bağlı olarak kısa boy fenotipi mevcuttur. 46,X,del(X) saptanan diğer çalışmalarda da SHOX geninin tek alelinin kaybı ile oluşan yetersizlik nedeniyle kısa boy ve Turner stigmatları görülmüştür.[11] Xp delesyonu, olguların yarısında normal pubertal gelişime ve fertiliteye izin verir.[12] Çünkü Xq13-23 bölgesi ovarian fonksiyonları için gerekli genleri içerir.[13,14] Olgumuzun uterusu düzenli ve overleri mevcut olup sadece sağ overi multikistik idi. p11.21→qter bölgesinin duplike olduğu olgumuzda, daha önceki çalışmaların paralelinde gonadal disfonksiyon görülmemektedir.

Turner Sendromlu hastalardaki semptomlar, X kromozomunun eksilme oranına ve mozaisizm durumuna göre çok değişiklik göstermektedir. Klasik Turner [45,X] ve mozaik Turner'lerin [45,X/ 46,XX gibi] yanında yapısal düzensizlik gösteren [46,X,i(Xq), 46,X,r(Xq), 46,X,del(Xp), 46,X, t(X;Y)] ve daha az sıklıkla gözlenen kromozom kuruluşları da bu sendromda klinik olarak önemlidir. Xp delesyonlu hastalarda kısa boy ve doğumsal anomaliler izlenirken, Xq delesyonlu hastalarda sadece gonadal disfonksiyon gözlenir.[15] Buna karşın izokromo-

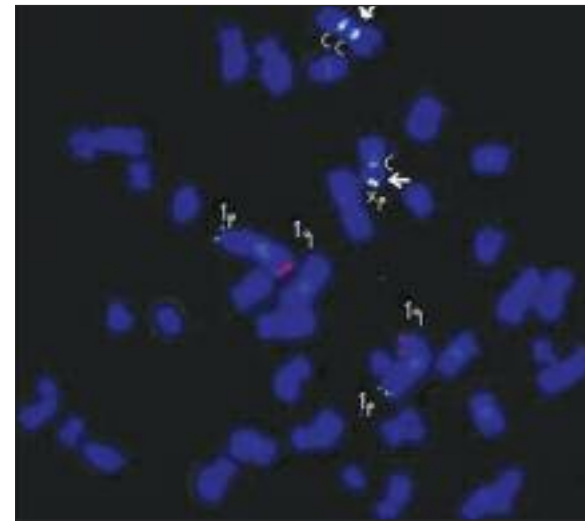

ŞEKİL 2: Olgumuzun Xp FISH görüntüleri.Tel Xp : ToTel Vysion Xp, Tel Xp Spectrum Red ve Spectrum Green, Sentromer X Spectrum Aqua, Kontrol Tel 1p Spectrum Green, Kontrol Tel 1q Spectrum Red uygulaması sonucu der(X)'te terminal Xp sinyali gözlenmedi ve çift sentromer sinyali saptandı. Normal X'te Xp sinyali ve sentromerik sinyal saptandı. Kontrol olarak uygulanan telomerik FISH 1p/1q sinyalleri pozitifti.
FISH: Floresan in situ hibridizasyon.

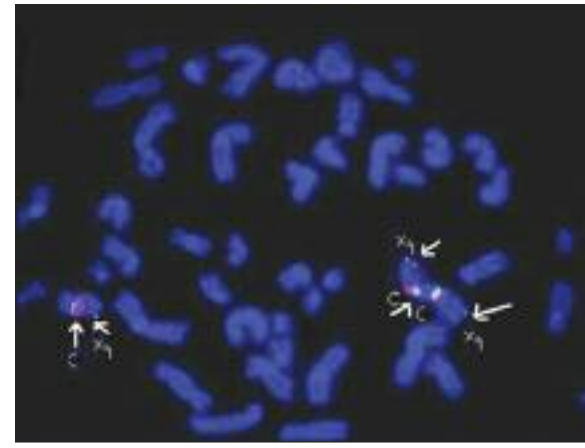

ŞEKİL 3: Olgumuzun Xq FISH görüntüleri.Tel Xq: ToTel Vysion Xq ve LSI androjen reseptör yapıldı. Tel Xq Spectrum Red ve Spectrum Gren, Sentromer X Spectrum Aqua, LSI Androjen Reseptör Spectrum Red uygulaması sonucu der(X)'te çift Xq telomerik ve çift sentromerik sinyal saptandı. Normal X'te birer telomerik Xq ve sentromerik sinyal saptandı. Ayrıca Xq'larda androjen reseptör sinyalleri pozitifti.
FISH: Floresan in situ hibridizasyon.

TABLO 2: Dup(Xq) ve del(Xp) olgularında karyotip-fenotip korelasyonu.

Yazarlar	Karyotip	Fenotip
Adachi M ve ark., 2000[22]	del (X)(p21.1)	Kısa boy, Turner sendromu bulguları
Varella-Garcia M ve ark., 1981[23]	dup (q21→q27)	Mental retardasyon, gonadal disgenezis
Van Dyke DL ve ark., 1983[24]	dup (q13.3→q27.2)	Ullrich-Turner sendromu bulguları
Crandall BF ve ark., 1993[25]	dup (q22→q28)	Kısa boy, gelişim geriliği ve davranış problemleri
Stankiewicz P ve ark., 2005[26]	dup (q26→27)	Kısa boy, dyslalia
Vasquez AI ve ark., 1995[27]	dup (q26.3→qter)	Kısa boy, gelişim geriliği
Rajangam S ve ark., 1999[28]	dup (q13→q22)	Primer amenore
Daniel A ve ark., 1979[29]	idic (X)(q21)	Pubik-aksillar kıllanma ve meme gelişimi yok, ovarian hipoplazi,
Barnabei VM ve ark., 1983[30]	idic (X)(q23)	Normal genital organ, seksuel yetersizlik
Dewald G ve ark., 1978[31]	idic (X)(q28)	Bant halinde overler
Robertson J ve ark., 1982[32]	idic (X)(qter)	Bant halinde overler, meme gelişimi, aksillar ve pubik kıllanma yok
Marozzi A ve ark., 2006[33]	del (Xq23)	POF (Premature Ovarian Failure)

zom Xq'lu [i(Xq) karyotipli] hastalar ise klinik olarak klasik 45,X karyotipli hastalara benzer.[16,17] Xp'de görülen parsiyel anöploidiler klinik olarak Xq'da görülen parsiyel anöploidilerden daha fazla klinik etkiye sahiptir.[18] Del(Xq) olguların %43'ünde kısa boy ve %93'ünde ovarian disgenezis görülmektedir.[19] Değişken fenotipin nedeni, rastgele olmayan X inaktivasyonunun normal X'i inaktivasyondan koruyarak genetik dengeyi sağlamasıdır. Bu mekanizma çalışmadığında normal X inaktifleşeceği için, derivatif X kromozomundan kaynaklanan değişken fenotip ortaya çıkar. Değişken fenotipin görülmesinin en önemli nedenlerinden biri, Xp veya Xq'nun proksimalindeki gelişim genlerinin bazı X otozom translokasyonlarında görülen yanlı X inaktivasyonunda olduğu gibi inaktive olmasıdır.[20] İkinci olarak, Xq23-27 inaktivasyon kontrol merkezi kritik bölgesindeki kırılma noktasının bir pozisyon etkisi göstermesidir.[20] Eğer kırılma noktası overlerin normal gelişimini sağlayacak genler üzerinde etkili değilse, her iki X kromozomunun normal işlevlerini yerine getirdikleri söylenebilir. Üçüncü olarak ise eğer bu pozisyon etkisi direkt olarak overlerin gelişiminden sorumlu olan genleri etkilerse, fenotipik etkiler görülebilir.[21] Sonuç olarak, yapısal anormal X kromozomlu bir bireyde rastgele olmayan bir inaktivasyon genellikle normal bir fenotipe eşlik ederken, rastgele X inaktivasyonunun gerçekleştiği durumlar anormal bir fenotipe eşlik etmektedir.[22] X kromozomu anomalisi görülen olgulardaki fenotipik bulgular Tablo 2'de görülmektedir.

Olgumuzda 45,X hücre hattı ve derivatif X kromozomu görülmüştür. Delesyona uğrayan bölgede kısa boy fenotipine neden olan SHOX geni bulunmaktadır. Olgumuzda hem 45,X hücre hattında, hem de der(X) kromozomunda bu gen kaybı nedeniyle kısa boy fenotipi mevcuttur, hastanın uterusu düzenli ve overleri mevcut olup, sadece sağ overi multikistiktir. p11.21→qter bölgesinin duplike olduğu olgumuzda, daha önceki çalışmaların paralelinde gonadal disfonksiyon görülmemektedir.

Xq23 bölgesindeki delesyonlara sahip mozaik olmayan olgularda Turner bulgularının gözlenmediğini belirten çalışmalar mevcuttur.[14] X(q) duplikasyonu olan olgulardaki klinik bulgular kırık noktasına göre değişiklik göstermekle birlikte, Tablo 2'deki gibidir. Bu nedenle hastaların klinik tanısı sitogenetik ve klinik bulgulara göre yapılmalıdır. Tanıyı takiben genetik danışmanlık sürecinde hastalara olabildiğince hastalıklarını kabullenmeleri doğrultusunda bilgiler aktarılmalıdır. Olgumuzda bu bulgulardan primer amenore ve kısa boy görülmektedir.

Turner sendromunda erken tanı ve tedaviler bu olguların hayat standartlarını artıracaktır. Bu nedenle, Turner sendromu tanısının çocukluk ya da adolesan döneminde konması için, hastalığın kısa boy ve gelişim geriliği gibi özelliklerinin göz önünde bulundurularak, hastaların kromozom analizine yönlendirilmeleri önemlidir.

KAYNAKLAR

1. Lippe BM. Primary ovarian failure. In: Kaplan SA, ed. Clinical Pediatric Endocrinology. 2nded. Philadelphia: WB Saunders; 1990. p.325-66.
2. Etem E, Akel R, Elyas H, Yüce H. [The examination of support healthcare personal knowledge about hepatitis]. Fırat Üniv Sağlık Bilimleri Tıp Dergisi 2006;20(6):427-31.
3. Timmreck LS, Reindollar RH. Contemporary issues in primary amenorrhea. Obstet Gynecol Clin North Am 2003;30(2):287-302.
4. Pletcher JR, Slap GB. Menstrual disorders. Amenorrhea. Pediatr Clin North Am 1999;46 (3):505-18.
5. Temoçin K, Vardar MA, Süleymanova D, Ozer E, Tanriverdi N, Demirhan O, et al. Results of cytogenetic investigation in adolescent patients with primary or secondary amenorrhea. J Pediatr Adolesc Gynecol 1997;10(2):86-8.
6. Roy AK, Banerjee D. Cytogenetic study of primary amenorrhoea. J Indian Med Assoc 1995;93(8):291-2.
7. Joseph A, Thomas IM. Cytogenetic investigations in 150 cases with complaints of sterility or primary amenorrhea. Hum Genet 1982; 61(2):105-9.
8. Kotzot D, Dufke A, Tzschach A, Baeckert-Sifeddine IT, Geppert M, Holland H, et al. Molecular breakpoint analysis and relevance of variable mosaicism in a woman with short stature, primary amenorrhea, unilateral gonadoblastoma, and a 46,X,del(Y)(q11)/45,X karyotype. Am J Med Genet 2002;112(1):51-5.
9. Seabright M. A Rapid banding technique for human chromosomes. Lancet 1971;2(7731): 971-2.
10. Klinger HP, Ludwings KS. A universal stain for the sex chromatin body. Stain Tech 1957;32 (5):235-44.
11. Adachi M, Tachibana K, Asakura Y, Muroya K, Ogata T. Del(X)(p21.1) in a mother and two daughters: genotype-phenotype correlation of Turner features. Hum Genet 2000;106(3):306-10.
12. Zinn AR, Ouyang B, Ross JL, Varma S, Bourgois M, Ronk V. Del(X)(p21.2) in a mother and two daughters with variable ovarian function. Clin Genet 1997;52(4):235-9.
13. Mesa-Cornejo VM, García-Cruz D, Monroy-Jaramillo N, Vásquez AI, Dávalos NO, Galaviz C, et al. Del Xq23 in a mosaic turner female: molecular and cytogenetic studies. Ann Genet 2001;44(4):171-4.
14. Maraschio P, Tupler R, Barbierato L, Dainotti E, Larizza D, Bernardi F, et al. An analysis of Xq deletions. Hum Genet 1996;97 (3):375-81.
15. 15.Yüce H, Etem E, Gürateş B, Elyas H. [The case with primary amenorrhea presented with A 46,X,del(X),(q23)]. Fırat Tıp Dergisi 2005; 10(4):179-81.
16. Ogata T, Matsuo N, Fukushima Y, Saito M, Nose O, Miharu N, et al. FISH analysis for apparently simple terminal deletions of the X chromosome: identification of hidden structural abnormalities. Am J Med Genet 2001; 104(4):307-11.
17. Elsheıkh M, Dunger DB, Conway GS, Wass JAH. Turner's syndrome in adulthood. Endocr Rev 2002;23(1):120-40.
18. Nusbaum RL, McInnes RR, Willard HF. Genetics in Medicine, Clinical Cytogenetics: Disorders of the Autosomes and the Sex Chromosomes. Thompson&Thompson Genetics in Medicine. 7th ed. Philadelphia: Saunders; 2007. p.103-4.
19. Trunca C, Therman E, Rosenwaks Z. The phenotypic effects of small, Xq deletions. Hum Genet 1984;68(1):87-9.
20. Geerkens C, Just W, Vogel W. Deletions of Xq and growth deficit: a review. Am J Med Genet 1994;50(2):105-13.
21. Brown LY, Alonso ML, Yu J, Warburton D, Brown S. Prenatal diagnosis of a familial Xq deletion in a female fetus: a case report. Prenat Diagn 2001;21(1):27-30.
22. Adachi M, Tachibana K, Asakura Y, Muroya K, Ogata T. Del(X)(p21.1) in a mother and two daughters: genotype-phenotype correlation of Turner features. Hum Genet 2000;106(3): 306-3.
23. Varella-Garcia M, Tajara EH, Toledo Gagliardi AR. Structural aberration of the X chromosome in a patient with gonadal dysgenesis: An approach to karyotype-phenotype correlation. J Med Genet 1981;18(3):228-31.
24. Van Dyke DL, Miller MJ, Weiss L. The origin of inverted tandem duplications, and phenotypic effects of tandem duplication of the X chromosome long arm. Am J Med Genet 1983;15(3):441-50.
25. Crandall BF, Lamb AN, Estabrooks LL. A girl with an inverted duplicated Xq and an abnormal phenotype. Am J Hum Genet 1993;53(Suppl);539.
26. Stankiewicz P, Thiele H, Schlicker M, Cseke-Friedrich A, Bartel-Friedrich S, Yatsenko SA, et al. Duplication of Xq26.2–q27.1, Including SOX3, in a mother and daughter with short stature and dyslalia. Am J Med Genet 2005;138(1):11-7.
27. Vasquez AI, Rivera H, Bobadilla L, Crolla JA. A familial Xp+ chromosome, dup (Xq26.3→ qter). J Med Genet 1995;32(11):891-3.
28. Rajangam S, Lincoln S, Tilak P, Thomas IM. Primary amenorrhea with Xq duplication. Indian J Med Sci 1999;53(2):49-52.
29. Daniel A, Saville T, Southall DB. Further dicentric X isochromosomes and deletions and a new structure i(X)(pter→q2102→pter). J Med Genet 1979;16(4):278-84.
30. Barnabei VM, Wilson TA, Johanson AJ, Wyandt HE, Kelly T. Isodicentric X chromosome in a girl with gonadal dysgenesis. South Med J 1983;76(2):249-50.
31. Dewald G, Spurbeck JL, Gordon H. Replication patterns of three isodicentric X chromosomes and an X isochromosome in human lymphocytes. Am J Med Genet 1978;1(4):445-60.
32. Robertson J, Faed MJW, Lamont MA, Growder AM. Isodicentric X chromosome in a moderately tall patient with gonadal dysgenesis: Lack of effect of functional centromere on inactivation pattern. J Med Genet 1982;19(6): 463-76.
33. Marozzi A, Manfredini E, Tibiletti MG, Furlan D, Villa N, Vegetti W, et al. Molecular definition of Xq common-deleted region in patients affected. Human Genet 2000;107(4):304-11.