OLGU SUNUMU / *CASE REPORT*

Yumuşak Dokuda Skuamöz Hücreli Karsinom Metastazı¶

METASTASIS OF SQUAMOUS CELL CARCINOMA INTO SOFT TISSUE

Dr.Sevgiye KAÇAR ÖZKAR,[a] Dr.Nedim ÖZKARA,[b] Dr.Murat HIZ,[c] Dr.Cengiz ERÇİN[a]

[a]Patoloji AD, Kocaeli Üniversitesi Tıp Fakültesi,
[b]SSK Gebze Hastanesi, KOCAELİ
[c]Ortopedi ve Travmatoloji AD, İstanbul Üniversitesi Cerrahpaşa Tıp Fakültesi, İSTANBUL

Özet

Yumuşak dokuya skuamöz hücreli karsinom metastazı çok nadir olarak görülmektedir. Bu metastazların klinik tanısı -primer bir tümör odağı saptanmamışsa– genellikle sarkom olmakta, kemik invazyonu yapmadan önce doğru tanı alması genellikle açık biyopsi sonrası gerçekleşmektedir. Bu yazıda, ince iğne aspirasyon sitolojisi ile tanı alan bir yumuşak dokuda skuamöz hücreli karsinom metastazı olgusu sunulmaktadır.

Elli-bir yaşında erkek hasta, 3 ay önce başlayan ve hızla artan sol bacakta ağrı, şişlik, ayak bileğinde hareket güçlüğü şikayetleri ile başvurdu. Fizik muayenesinde, sol kruris posteriorunda, gastroknemius kası içerisinde, 5x10 cm. boyutlarında, soliter, ağrılı, ayak bileği hareketlerini sınırlandırmış fikse kitle saptandı. Radyolojik incelemelerinde, ciltaltından başlayarak, gastroknemius-soleusa infiltrasyon gösteren, kemik tutulumu göstermeyen, ortası nekrotik kitle görüldü. Yumuşak doku sarkomu klinik ve radyolojik ön tanısı ile yapılan ince iğne aspirasyon biyopsisi metastatik skuamöz hücreli karsinom olarak değerlendirildi. Alınan açık biyopsi ile metastatik skuamöz hücreli karsinom tanısı doğrulandı. Olguya geniş tümör eksizyonu uygulandı. Histopatolojik incelemede dermiste, subkütan dokuda ve çizgili kasta tümöral infiltrasyona ek olarak, vasküler, lenfatik ve perinöral tutulum belirlendi. Primer tümörü belirlemek amacıyla yapılan incelemelerde, sağ akciğer apeksinde 5 cm. çaplı kaviter kitle lezyon saptandı. Hasta, bu lezyona ince iğne aspirasyonu girişimi önerisini kabul etmedi. Tüm vücut sintigrafisinde tutulum saptanmadı. Olguda başka bir kuşkulu odak saptanmaması nedeniyle primer odağın akciğer olduğu düşünüldü. Cerrahi girişim sonrası radyoterapi alan hastanın, progresif olarak genel durumu bozuldu ve post-op 6. ayda akciğere lokalize semptomlarla kaybedildi.

Bu olgu, çok ender görülen, tanı güçlüğü yaratan ve tedavisinde tam bir görüş birliği olmayan hasta grubunda olması nedeniyle sunulmaktadır.

Anahtar Kelimeler: Yumuşak doku, subkütan, intramusküler, metastaz, karsinom

T Klin Tıp Bilimleri 2004, 24:189-192

Abstract

Metastasis of squamous cell carcinoma into soft tissues is rarely observed. The clinical diagnosis of these metastases –if the primary tumor was not identified- would generally be sarcoma, and before bony invasion, open biopsy is generally needed in order to diagnose them correctly. A metastatic squamous cell carcinoma of soft tissue diagnosed by fine needle aspiration cytology is presented in this report.

A fifty-five year-old male patient presented with intense pain at his left posterior cruris for 3 months. On physical examination, a firm, fixated mass lesion of about 5x10 cm in the gastrocunemius muscle at the left cruris that limited the range of motion at the ankle joint was detected. Radiologic examination revealed a soft tissue mass with central necrosis extending from the superficial dermis to the bone, infiltrating the musculus gastrocunemius-soleus, but the bone was intact. Fine needle aspiration biposy was performed and was interpreted as metastatic squamous cell carcinoma. Follow-up incissional biopsy confirmed the same diagnosis. Total body scintigraphy was performed to investigate the possible deposits, but no 'hot spot' other than the crural lesion was detected. Computerized tomography of the lungs revealed a 5 cm cavitary mass lesion. The lung lesion was thought to be the primary and fine needle aspiration biopsy was offered to the patient. The patient refused any diagnostic procedure to the lungs, whereupon wide resection to the crural tumoral mass was carried out. Tumoral infiltration affecting dermis, subcutaneous tissue and striated muscle was observed. Lymphatic and vascular as well as perineural invasion were present. The patient received radiotherapy postoperatively, but died after 6 months with symptoms localizing pulmonary involvement.

This case is presented because of its rarity, difficulty in its diagnosis and uncertainity about its optimum treatment and follow-up.

Key Words: Soft tissue, subcutaneous, intramuscular, metastasis, carcinoma

T Klin J Med Sci 2004, 24:189-192

Geliş Tarihi/*Recevied*: 19.02.2003 **Kabul Tarihi/*Accepted*:** 26.05.2003

¶Bu olgu, IV. Türk Ortopedik Onkoloji Kongresi'nde (İstanbul, 3-5. Ekim.2002) poster bildiri olarak sunulmuştur.

Yazışma Adresi/Correspondence: Dr.Sevgiye KAÇAR ÖZKARA
Mustafa Paşa Mah. Bağdat Cad. 0712 Sok. No: 19/6
41400 Gebze / KOCAELİ
emrecan1999@yahoo.com

Copyright © by Türkiye Klinikler

Yumuşak dokuya skuamöz hücreli karsinom metastazı çok nadir olarak görülmektedir.[1,2] Bu metastazların klinik tanısı -primer bir tümör varlığı sözkonusu değilse- genellikle sarkom olmakta, kemik invazyonu yapmadan önce doğru tanı alması genellikle açık biyopsi sonrası gerçekleşmektedir. Bu olgu sunu-

munda, ince iğne aspirasyon sitolojisi ile tanı alan, bir yumuşak dokuda skuamöz hücreli karsinom metastazı olgusu sunulmaktadır.

Olgu Sunumu

51 yaşında erkek hasta, 3 ay önce başlayan ve hızla artan sol bacakta ağrı, şişlik, ayak bileğinde hareket güçlüğü şikayetleri ile SSK Gebze Hastanesi'ne başvurdu.

Fizik muayenesinde, sol kruris posteriorunda, gastroknemiusta, muskulotendinöz bileşkeden başlayan, 5x10 cm. boyutlarında, soliter, ağrılı, ayak bileği hareketlerini sınırlandırmış fikse kitle saptandı. Direk grafi ve MRI incelemelerinde, ciltaltından başlayarak, gastroknemius-soleusa infiltrasyon gösteren, kemik tutulumu göstermeyen, ortası nekrotik kitle görüldü. Rutin biyokimyasal incelemelerinde (hemogram, tüm idrar tetkiki, hepatik ve renal fonksiyon testleri) herhangi bir özellik saptanmadı. Yumuşak doku sarkomu klinik ve radyolojik ön tanısı ile Kocaeli Üniversitesi Tıp Fakültesi Patoloji Anabilim Dalı'na ince iğne aspirasyon biyopsisi için gönderilen hastadan alınan örnek, metastatik skuamöz hücreli karsinom ile uyumlu olarak değerlendirildi (Resim 1). Alınan açık biyopsi ile - histokimyasal ve immunohistokimyasal çalışmaları da yapılarak- metastatik skuamöz hücreli karsinom tanısı doğrulandı (Resim 2,3). Tümör hücreleri, geniş eozinofilik sitoplazmaya, veziküler çekirdeğe ve belirgin eozinofilik çekirdekçiğe sahip olup; yoğun dezmoplastik stroma içerisinde adalar halinde görüldü. Perinöral invazyon alanları dikkati çekti. Yapılan musin boyalarında pozitivite saptanmazken; immunohistokimyasal incelemelerinde karsinom belirleyicileri (Sitokeratin, Epitelyal Membran Antijen) ile immunoreaktivite saptandı (Resim 2). Mezenkimal kökeni destekler antikorlarla (Vimentin) tümör hücrelerinde negatif reaksiyon izlenirken, dezmoplastik stromada beklenen immunoreaktivite görüldü (Resim 3).

Primer tümörü belirlemek amacıyla yapılan incelemelerde, sağ akciğer apeksinde 5 cm. çaplı, kistik, solid komponenti bulunan lezyon saptandı. Hasta, bu lezyona ince iğne aspirasyonu girişimi

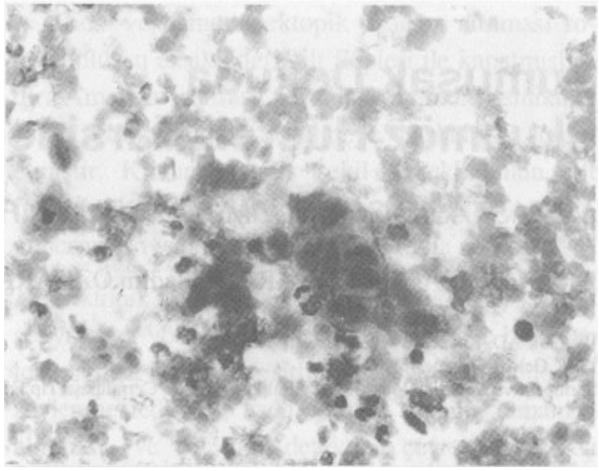

Resim 1. Olgunun ince iğne aspirasyon sitolojisi. Nekrotik zeminde atipik yassı epitel hücreleri (May-Grünwald-Giemsa, X400)

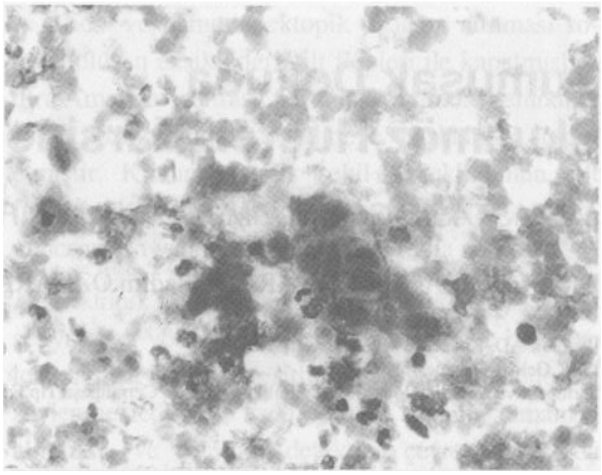

Resim 2. Olgunun doku kesitinde tümör hücrelerinde sitokeratin ile immunoreaktivite (Streptavidin-biotin-HRP, AEC, X310)

önerisini kabul etmedi. Balgam çıkaramadığı için balgam sitolojisi incelemesi de yapılamadı. Tüm vücut sintigrafisinde tutulum saptanmadı. Abdominal ultrasonografik inceleme bulguları da normal sınırlardaydı. Olguda başka bir kuşkulu odak saptanmaması nedeniyle primer odağın akciğer olduğu düşünüldü.

Olguya, geniş tümör eksizyonu uygulandı. Histopatolojik incelemede, yüzeyel ve derin dermiste ve çizgili kas dokusu içerisinde orta derecede diferansiye skuamöz hücreli karsinom ile birlikte, vasküler, lenfatik ve perinöral tümör invazyonu belirlendi.

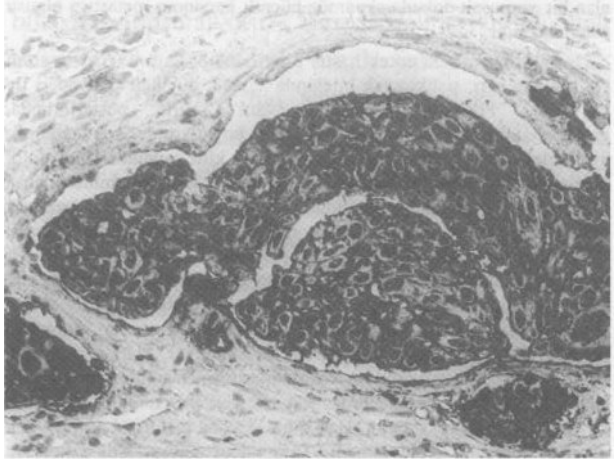

Resim 3. Olgunun doku kesintinde, vimentin ile tümör hücrelerinde negatif, stromal hücrelerde pozitif reaksiyon (Streptavidin-biotin-HRP, AEC, X310)

Hasta, cerrahi girişim sonrası radyoterapi aldı. Radyoterapi sonrası, hastanın progressif olarak genel durumu bozuldu ve post-op 6. ayda akciğere lokalize semptomlarla kaybedildi.

Tartışma

Primer tümörden uzak yumuşak dokuya karsinom metastazı ile, kemik metastazına göre çok daha nadir olarak karşılaşılmaktadır.[1,2] Bu nedenle klinik olarak, ileri yaştaki bir hastada, kas içinde saptanan bir kitleye yumuşak doku sarkomu ön tanısı ile yaklaşılır.[2]

İntramusküler karsinom metastazları sıklıkla gövdedeki kaslarda, paravertebral, gluteal veya uyluk kaslarında görülmektedir. El ve yüzdeki yumuşak dokularda da karsinom odakları rapor edilmiştir.[3-6] Genellikle 5 cm. den daha büyük boyutlarda, sert ve ağrılı kitleler şeklinde ortaya çıkmaktadır.[2,7] Bu klinik özellikler primer yumuşak doku sarkomları için de benzer niteliktedir.

En sıklıkla saptanan primer odak akciğer karsinomudur.[3,5,7] Ayrıca serviks karsinomu,[1,2,4] mide ve kolon adenokarsinomu,[2,8] hipofarenks karsinomu,[2] böbrek karsinomu ve prostat karsinomunun[9] iskelet kasına metastazları da bildirilmiştir. Olgumuzda kesin kanıtlanamamış olmakla birlikte, primer tümörün akciğer kökenli olduğu düşünülmektedir.

Primer yumuşak doku sarkomu ile karsinom metastazının ayırıcı tanısı, tedavi ve prognozlarının birbirinden farklı olması nedeniyle, klinik olarak çok önemli ancak zordur. Özellikle, olgumuzda olduğu gibi, primer bir kanser öyküsü olmayan bir hastada ilk belirti olarak ortaya çıkması durumunda, ayırıcı tanı daha da güçleşmektedir. Bu nedenle, kitlenin patolojik değerlendirmesi büyük önem kazanmaktadır. İnce iğne aspirasyon sitolojisinin yumuşak doku tümörlerinin tanısındaki değeri halen tartışmalıdır. Olgumuzda, gastroknemius kası içinde yerleşim gösteren kitleye klinik ve radyolojik değerlendirmeden sonra ince iğne aspirasyonu uygulanmış ve örnek yassı epitel hücreli karsinom metastazı ile uyumlu olarak yorumlanmıştır. Olgudan eksizyon öncesi, insizyonel biyopsi de alınmış ve yapılan histokimyasal ve immunohistokimyasal incelemeler ile bu tanı doğrulanmıştır.

İntramusküler metastazların aslında literatürde yer aldığı kadar nadir olmadığı yapılan otopsi çalışmalarıyla gösterilmiştir. Kanlanması zengin bir doku olan kas içinde de, tıpkı visseral organlarda olduğu gibi metastatik depozitlerin oluştuğu, ancak iskelet kasının kendine ait bazı özellikleri nedeniyle metastatik odakların çoğunun büyüyerek, klinik olarak saptanabilir boyuta ulaşamadığı öne sürülmektedir. Bu hipotezlerden birisi, kasın çok hareketli bir organ olmasıdır.[2] Bir diğer hipotezde, kastaki laktik asit üretiminin, intramusküler metastazların büyümesine engel olduğu görüşüdür.[8]

Karsinom olgularında kas içine metastazların tedavisi konusunda farklı görüşler bulunmaktadır. Cerrahi rezeksiyon sonrası adjuvan radyoterapi ya da kemoterapi öneren yazarların yanısıra; cerrahi rezeksiyonun ancak lokal radyoterapi ile kontrol edilemeyen olgularda ya da tümörün büyümesi nedeniyle nörolojik kayıp oluşursa yapılması gerektiğini savunan yazarlar da vardır.[10]

İntramusküler karsinom metastazlarının prognozu, diğer organ metastazları ile karşılaştırmalı çalışmalar olmaması nedeniyle belirsizdir. Ancak hastaların çoğu, tüm tedavi denemelerine rağmen birkaç ay içerisinde kaybedilmektedir. Primer yumuşak doku sarkomlarının radikal cerrahi ile prognozlarının önemli ölçüde iyileşmesi göz önünde tutulduğunda erken ve doğru ayırıcı tanı daha da önem kazanmaktadır.[1,2,7]

KAYNAKLAR

1. Kim CJ, Day S, Yeh KA. Metastatic soft tissue squamous cell carcinoma. Am Surg 2001; 67(2): 111-4.
2. Sudo A, Ogihara Y, Shiokawa Y, Fujinami S, Sekiguchi S. Intramuscular metastasis of carcinoma. Clinical Orthop Related Research 1993; 296: 213-7.
3. Baran R, Guillot P, Tosti A. Metastasis from carcinoma of the bronchus to the distal aspect of two digits. Br J Dermatol 1998; 138 (4): 708.
4. Challgalla JD, Smith R, Mitnick R, Breining D, Wadler S. Carcinoma of the uterine cervix metastatic to behind the zygomatic arch: a case report. Am J Otolaryngol 1999; 20 (3): 195-7.
5. Werninghaus K. Solitary palmar nodule. Metastatic squamous cell carcinoma of the lung. Arch Dermatol 1990 May; 126(5): 665-6, 668-9.
6. Wu KK, Guise ER. Metastatic tumors of the hand: a report of six cases. J Hand Surg (Am) 1978; 3(3): 271-6.
7. Damron TA, Heiner J. Distant soft tissue metastases: a series of 30 new patients and 91 cases from the literature. Ann Surg Oncol 2000; 7(7): 526-34.
8. Hasegawa S, Sakuri Y, Imazu H, et al. Metastasis to the forearm skeletal muscle from an adenocarcinoma of the colon: report of a case. Surg Today 2000; 30(12): 1118-23.
9. Ward AJ, Bourke JB. Skeletal muscle metastasis from prostatic carcinoma. J Urol 1984; 131 (4): 769.
10. Damron TA, Heiner J. Management of metastatic disease to soft tissue. Orthop Clin North Am 2000; 31(4): 661-73.