

# Konvansiyonel ve Greftsiz Sinüs Yükseltme İşlemleriyle Beraber Uygulanan Dental İmplantların Sağkalım Oranlarının Karşılaştırılması: Retrospektif Çalışma

## Comparison of Survival Rates of Dental Implants Placed with Conventional and Graftless Sinus Floor Elevation: A Retrospective Study

<sup>1</sup> Nurettin DİKER<sup>a</sup>, <sup>2</sup> Ali Törel SAYGI<sup>b</sup>, <sup>3</sup> Atahan ÜNALDI<sup>b</sup>, <sup>4</sup> Sena Nur ATMACA<sup>c</sup>

<sup>a</sup>Sağlık Bilimleri Üniversitesi Hamidiye Diş Hekimliği Fakültesi, Ağız, Diş ve Çene Cerrahisi AD, İstanbul, Türkiye

<sup>b</sup>Bezmialem Vakıf Üniversitesi, Sağlık Bilimleri Enstitüsü, Ağız, Diş ve Çene Cerrahisi AD, Doktora Programı, İstanbul, Türkiye

<sup>c</sup>Serbest Diş Hekimi, İstanbul, Türkiye

Bu çalışma, 25. EACMFS Online Kongresi'nde (14-16 Temmuz 2021/Paris) sözlü olarak sunulmuştur.

**ÖZET Amaç:** Uzun süreli dişsizlik sonucu alveolar kemikte rezorpsiyon meydana gelmekte ve sinüs pnömatizasyonu oluşmaktadır. Sinüs yükseltme, maksiller sinüs tabanında daha fazla kemik hacmini oluşturmayı amaçlayan cerrahi bir prosedürdür. Tek aşamalı sinüs yükseltme işlemleri uzun bir süre çeşitli greft materyalleri kullanılarak uygulanmış, diş hekimliğindeki gelişmelerle greftsiz sinüs yükseltme tekniği tanımlanmıştır. Bu çalışmanın amacı, konvansiyonel ve greftsiz sinüs yükseltme işlemleriyle beraber uygulanan dental implantların sağkalım oranlarının karşılaştırılmasıdır. **Gereç ve Yöntemler:** Çalışmaya Kasım 2014-Kasım 2019 tarihleri arasında sinüs yükseltme ile eş zamanlı implant yerleştirilme ihtiyacı olan hastalar çalışmaya dâhil edilmiştir. İncelenen 80 hastada 97 sinüs yükseltme operasyonu ile 128 implant uygulanmıştır. Lokal anestezi altında, lateral pencere yöntemi ile yapılan sinüs yükseltme işlemleri çalışmaya dâhil edilmiştir. Greftsiz sinüs yükseltme grubunda oluşturulan sinüs boşluğuna herhangi bir biyomateryal yerleştirilmezken, konvansiyonel sinüs yükseltme grubunda sığır kaynaklı kemik greftleri uygulandıktan sonra implantlar yerleştirilmiştir. **Bulgular:** Greft materyali kullanılarak yapılan konvansiyonel sinüs yükseltme işlemleriyle beraber yerleştirilen implant sayısı 66, başarısız olan implant sayısı 3'dür. Greftsiz sinüs yükseltme işlemleriyle beraber yerleştirilen implant sayısı 62, başarısız olan implant sayısı 4'dür. İki grup arasındaki sağkalım oranları karşılaştırıldığında istatistiksel anlamlı bir fark bulunmamıştır ( $p=0,712$ ). **Sonuç:** Çalışmamız sonuçları değerlendirildiğinde greftsiz sinüs yükseltme işlemi ile beraber yerleştirilen implantların konvansiyonel sinüs yükseltme ile beraber yerleştirilen implantlara benzer oranda başarılı olduğu tespit edilmiştir.

**ABSTRACT Objective:** Long-term edentulism leads to resorption of alveolar bone and sinus pneumatisation. Sinus elevation is a surgical procedure that aims to increase bone volume in the maxillary sinus floor. Single-stage sinus elevation procedures have been performed for a long time using various graft materials. With the advances in dentistry, the technique of graftless sinus floor elevation has been defined. The aim of this study was to compare the survival rates of dental implants with conventional and graftless sinus floor elevation procedures. **Material and Methods:** Patients admitted for simultaneous implant placement with sinus elevation between November 2014 and November 2019 were included in the present study. In 80 patients, 97 sinus elevation operations performed and 128 implants were placed. Sinus elevation procedures performed under local anaesthesia with the lateral window technique were included in the study. No biomaterial was applied in the graftless sinus elevation group, while in the conventional sinus elevation group, implants were placed after bovine derived xenografts were applied. **Results:** The number of implants placed with conventional sinus augmentation procedures was 66 and the number of failed implants was 3. The number of implants placed with graftless sinus augmentation was 62 and the number of failed implants was 4. There was no statistically significant difference in survival rates between the two groups ( $p=0.712$ ). **Conclusion:** According to the results of the present study, it can be concluded that the implants placed with graftless sinus floor elevation were similarly success rates with implants placed with conventional sinus floor elevation.

**Anahtar Kelimeler:** Sinüs taban yükseltmesi;  
alveolar kemik ögmentasyonu; diş implantları

**Keywords:** Sinus floor augmentation;  
alveolar ridge augmentation; dental implants

**KAYNAK GÖSTERMEK İÇİN:**

Diker N, Saygi AT, Ünalı A, Atmaca SN. Konvansiyonel ve greftsiz sinüs yükseltme işlemleriyle beraber uygulanan dental implantların sağkalım oranlarının karşılaştırılması: Retrospektif çalışma. Türkiye Klinikleri J Dental Sci. 2024;30(3):357-63.

**Correspondence:** Ali Törel SAYGI

Bezmialem Vakıf Üniversitesi, Sağlık Bilimleri Enstitüsü, Ağız, Diş ve Çene Cerrahisi AD, Doktora Programı, İstanbul, Türkiye

**E-mail:** asaygt6@gmail.com



Peer review under responsibility of Türkiye Klinikleri Journal of Dental Sciences.

**Received:** 26 Dec 2023

**Received in revised form:** 10 Apr 2024

**Accepted:** 17 Apr 2024

**Available online:** 14 May 2024

2146-8966 / Copyright © 2024 by Türkiye Klinikleri. This is an open access article under the CC BY-NC-ND license (<http://creativecommons.org/licenses/by-nc-nd/4.0/>).

Dental implantlar, kaybedilen dişler ile oluşan fonksiyon ve estetik kayıpların giderilmesi için uygulanan bir tedavi seçeneğidir. İmplantın uygulandığı bölge, sayısı ve boyutu implantın başarısında etkilidir.<sup>1</sup> Diş kaybından sonra gelişen fizyolojik rezorpsiyon ve sinüs pnömatizasyonu nedeniyle azalan kemik hacmi implant yerleştirilmesini güçleştirmektedir. Bu tür vakaların tedavisinde sıklıkla sinüs yükseltme işlemi kullanılmaktadır.<sup>2</sup> Sinüs tabanının yükseltilmesi için farklı tedavi seçenekleri mevcuttur.<sup>3</sup> Krestal erişim ve lateral pencere tekniği mevcut implantolojide en sık kullanılan yöntemlerdir.<sup>4</sup>

Maksillanın posteriorunda yeni kemik oluşumu için çok sayıda ögmentasyon teknikleri ve greft materyalleri (otogreft, allogreft, ksenogreft) klinik ve deneysel çalışmalarla değerlendirilmiştir.<sup>5,6</sup> Otuz yılı aşkın bir süredir maksiller sinüsün greftlenmesi düşüncesine dayalı kapsamlı deneysel ve klinik çalışmalar yapılmış ve bu alan için ürün geliştirmeye büyük endüstriyel yatırımlar yapılmıştır. Son olarak, maksiller sinüsün greftsiz yükseltilmesi fikri gelişmiştir. Lundgren ve ark.nın 2004 yılında yaptıkları araştırmaya göre hiçbir kemik greft materyali kullanılmadan yapılan sinüs yükseltme işleminde implantların etrafında antral kemik ve Schneiderian membran arasındaki boşlukta yeni kemik formasyonu gözlenmiştir.<sup>7</sup> Sinüs membranının kemik rejenerasyonuna katkısıyla ilgili literatürde bir fikir birliği bulunmasa da sinüs membranı altında cerrahi olarak oluşturulan boşluktaki kemik iyileşmesi sekonder kemik iyileşmesindeki veya distraksiyon osteogenezindeki fizyolojik sürece benzetilebilir.<sup>8</sup> Bu konuyla ilgili literatürdeki çalışmaların büyük çoğunluğu hayvan ve insan çalışmalarında belirgin yeni kemik oluşumu rapor ettiğinden, bu teori en uygunu olarak görülmektedir.<sup>9</sup> Teknik sinüs membranının yükseltilmesi ile sekonder olarak kemikleşen stabil bir kan pıhtısı oluşturulmasına dayanır. Bu şekliyle membranın kendisinin, osteojenik potansiyelinden bağımsız olarak bariyer görevi önem kazanmaktadır.

Son dönemlerde yapılan araştırmalarla sinüs membranının altında oluşturulan kan pıhtısı korunarak ya da periferik kanla yeni kemik formasyonu ve osteointegrasyonu sağlanabildiği gösterilmiştir.<sup>10</sup> Bu çalışmada, yerleştirilirken eş zamanlı olarak konvansiyonel ve greftsiz sinüs yükseltme işlemleri uy-

gulanmış implantların sağkalım oranlarının karşılaştırılması amaçlanmıştır.

## GEREÇ VE YÖNTEMLER

Bezmiâlem Vakıf Üniversitesi Diş Hekimliği Fakültesine Kasım 2014-Kasım 2019 tarihleri arasında sinüs ögmentasyonu amacıyla başvuran hastalar çalışmaya dâhil edilmiştir.

Hastaların dâhil edilme kriterleri:

- Maksillanın posteriorunda vertikal kemik yetersizliği nedeniyle lateral pencere yöntemi ile açık sinüs lift işlemi yapılan hastalar,
- Amerikan Anestezistler Derneği [American Society of Anesthesiologists (ASA)] skorlamasına göre ASA I veya ASA II olan hastalar,
- Protetik olarak sabit parsiyel protezler veya sabit tek üniteli restorasyonları olan implantlar,
- Protetik restorasyonların hastaya uygulanması sonrasında en az 6 aylık kontrol panoramik röntgeni olan hastalar.

Hastaların dâhil edilmeme kriterleri:

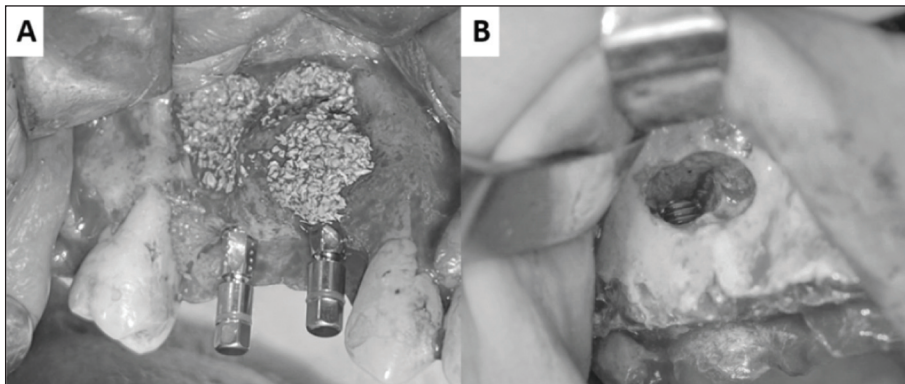
- Takip döneminde kemoterapi veya radyoterapi gören hastalar,
- Kontrolsüz diyabeti olan hastalar,
- İlk muayene sırasındaki tedavi edilmeyen/aktif periodontal hastalık,
- Oral mukozal hastalıklar • Kötü ağız hijyeni, • Tütün ürünlerinin kullanımı (>günde 10 sigara),
- Aynı bölgeye benzer bir cerrahi girişim yapılmış,
- İşlem sırasında sinüs membranında perforasyon gibi komplikasyonlar gelişmiş hastalar,
- Yerleştirilen implantlarda yeterli primer stabilitenin elde edilemediği hastalar,
- Üst çene posterior bölgede açık sinüs lift uygulamalarıyla beraber horizontal veya vertikal alveolar kemik ögmentasyonu uygulanan hastalar.

Çalışma, Bezmiâlem Vakıf Üniversitesi Girişimsel Olmayan Klinik Araştırmalar Etik Kurulu (tarih: 3 Aralık 2019; no: 23/437) tarafından onaylanmış olup, Helsinki Deklarasyonu prensiplerine

uygun olarak yürütülmüştür. Yapılan bütün cerrahi işlemler ağız, diş ve çene cerrahisi ana bilim dalındaki öğretim üyeleri tarafından yapılmış, uzmanlık ve doktora öğrencilerinin vakaları çalışmaya dâhil edilmemiştir. Çalışmaya dâhil edilecek hastaların hepsinde sinüs lift operasyonları infiltratif lokal anestezi (Maxicaine Forte, Artikain, VEM ilaç, Türkiye) altında yapılmıştır. Dişsiz alanı içeren bölgedeki yapışık dişetinin ortasından geçen krestal insizyonu takiben sinüs lateral penceresinin oluşturulması için cerrahi sahaya ulaşımın yetersiz kaldığı durumlarda anteriorda vertikal insizyon uygulanarak cerrahi sahaya yeterli erişim sağlanmıştır. İmplantların yerleştirilmesi planlanan bölgede yeterli sinüs elevasyonunu sağlayacak büyüklükteki kemik pencere serum fizyolojik soğutması altında, elmas rond frezler ve döner aletler yardımıyla oluşturulmuştur. İmplant yerleştirilecek bölgelerdeki sinüs membranını sinüsün tabanı, lateral duvarı ve posterior duvarı boyunca dikkatli bir şekilde eleve edilerek, sinüs içerisine yerleştirilecek implant gövdeleri için yeterli boşluğun oluşturulması sağlanmıştır (Resim 1A). Uygulanan implantların yuvası firma direktifleri doğrultusunda uygun frezlerle serum fizyolojik soğutması altında oluşturulmuştur. Greftsiz sinüs yükseltme uygulanan grupta implantlar oluşturulan implant yuvalarına herhangi bir greft materyali sinüs içerisine uygulanmadan yerleştirilmiştir. Konvansiyonel sinüs yükseltme uygulanan grupta ise sinüs içerisinden oluşturulan boşluğa sığır kaynaklı kemik grefti (Tutobone Bone Matrix, Tutogen Me-

dical, Neunkirchen, Almanya) uygulamasını takiben yerleştirilmiştir (Resim 1B). Her iki grupta da sinüs yükseltme işlemi için oluşturulan lateral kemik pencereyi pencereyi örtecek büyüklükteki membran (Tutopatch Bone Matrix) ile örtülmüştür. İmplantların hepsine kapama vidaları yerleştirilerek insizyon hatları primer kapanacak şekilde suture edilmiştir. Hasta dosyaları retrospektif olarak taranarak, dosyada bulunan sinüs lift işlemi ile ilgili bilgileri, takip süresi içerisinde gelişen hasta şikâyetleri ve klinik bulguları, hastaların demografik özelliklerini içeren ameliyat epikrizleri toplanmıştır. Retrospektif tarama sonucunda elde edilecek panoramik röntgenin alındığı anda sinüs yükseltme ile beraber uygulanmış implantın hâlen ağızda olup olmadığı olgu rapor formuna not edilmiştir. Hasta kayıtlarında implant mobilitesinin not edildiği durumlarda, radyografide daha önce yerleştirilmiş olan implant bölgesinde implantın bulunmaması durumunda ve implantın çene kemiği içerisinde bulunsa da implantı kullanılmaz kılan biyolojik veya mekanik bir komplikasyon durumunda implantın başarısız olduğu kabul edilmiştir. Hastaların preoperatif panoramik grafilerinden rezidüel kemik yüksekliği değerleri ölçülmüştür.

Verilerin analizi SPSS (PASW Statistics 18.0, Chicago, IL) for Windows 11.5 paket programında yapıldı. Normal değişkenler olgu sayısı şeklinde gösterilecektir. Başarılı ve başarısız şekilde tanımlanan nominal değişkenlerin iki grup arasındaki dağılımı ki-kare testiyle incelendi.



**RESİM 1: A)** Konvansiyonel sinüs yükseltme işlemi yapılan hastada sinüs boşluğuna greft materyalinin uygulanması ve implantların yerleştirilmesi; **B)** Greftsiz sinüs yükseltme işlemi yapılan hastada implantın yerleştirilmesi ve sinüs membranını ile ilişki.

## BULGULAR

Çalışmaya yaşları 18-60 arasında değişen, 80 hasta (38 erkek, 42 kadın) dâhil edilmiştir. Seksen hastaya, 97 sinüs yükseltme operasyonu ve 128 implant uygulanmıştır. Greftsiz sinüs yükseltme ile uygulanan 62 adet implanttan 4'ü başarısız olurken, konvansiyonel yöntemle uygulanan 66 implanttan 3'ü başarısız olmuştur. İki grup arasında implantların sağkalım oranları istatistiksel olarak incelendiğinde aralarında anlamlı bir fark bulunmamıştır ( $p=0,712$ ). Ortalama rezidüel kemik yüksekliği değerleri greftsiz sinüs lift uygulanan grup için  $5,58\pm 1,38$  mm konvansiyonel sinüs lift uygulanan grup için  $4,26\pm 1,47$  mm olarak bulunmuştur.

## TARTIŞMA

Diş kayıpları sonrası gelişen sinüs pnömatizasyonu maksilla posteriorda implant yerleştirmesini engelleyen kemik eksikliklerine neden olmaktadır. Oluşan kemik eksikliklerinin giderilmesi amacıyla farklı sinüs yükseltme teknikleri tanımlanmıştır. Literatürde en çok değerlendirilen ve klinik uygulamalarda sıklıkla tercih edilen teknik lateral pencere tekniğidir. Güncel literatürde başarısı tartışılan bir teknik ise lateral pencere tekniği ile sinüs elevasyonu sonrası herhangi bir greft materyali yerleştirilmeden, implantın yerleştirildiği greftsiz sinüs yükseltme işlemidir. Çalışmamızda greftli ve greftsiz sinüs yükseltme teknikleriyle beraber uygulanan dental implantların sağkalımlarının retrospektif olarak karşılaştırılması amaçlanmıştır.

Literatürde greftsiz sinüs yükseltme işlemi sonrası işlem bölgesinde gerçekleşen histolojik değişiklikler incelenmiştir. Palma ve ark. primatlarda otojen kemik grefti ile yapılan konvansiyonel sinüs yükseltmeler ve greftsiz sinüs yükseltmeler ile eş zamanlı yerleştirdikleri implantlarda sinüs membranının yükseltilmesinin histolojik sonuçlarını karşılaştırmışlardır. Membranı yükseltmek için iki implantı membrana destek olması amacıyla kullanmışlardır. Çalışmanın sonucunda iki çalışma grubu arasında anlamlı bir fark olmadığı gösterilmiştir.<sup>11</sup> Scala ve ark. ise greftsiz sinüs yükseltme prosedüründen sonra sinüs membranının implant uzunluğunun yarısına kadar çöktüğünü göstermiştir. Bu nedenle greftsiz sinüs yükseltme cerrahisinde sinüs membranının ek

materyallerle desteklenmesinin gerekliliği hâlen tartışmalıdır.<sup>12</sup> Kim ve ark. köpek modeli üzerinde yapmış oldukları çalışmada, pıhtı ve membranın geniş ölçüde çöktüğünü, bunun da oldukça az miktarda yeni kemik oluşumuyla sonuçlandığını göstermişlerdir. Bu yöntemin, maksiller sinüs tabanına eş zamanlı olarak yerleştirilen implantlar etrafında sadece az miktarda yeni kemiğe ihtiyaç duyulduğu durumlarda kullanılmasını önermişlerdir.<sup>13</sup>

Greftsiz sinüs yükseltme işlemi sonrasında elde edilen kemik kazanımını karşılaştıran yazarlar hiçbir greft materyali kullanılmadan yapılan sinüs yükseltme prosedürlerinde kemik kazancının her zaman sınırlı olduğunu ve implantın apikal uçlarının sinüs bağ dokusunda büyüebileceğini, bu sebeple osteointegrasyonun başarısız olabileceğini rapor etmişlerdir.<sup>14</sup> Çalışmaların çoğunda greftle beraber uygulanan sinüs yükseltme bölgelerinde, greftsiz sinüs yükseltme uygulanan bölgelere göre daha fazla kemik kazanımı görülmüş olup, 3 çalışmada gruplar arasında anlamlı farklılık olduğu rapor edilmiştir.<sup>15-17</sup> Felice ve ark. ise greft uygulanan grupta daha yüksek kemik kazanımı elde etmiş olsalar da istatistiksel olarak anlamlı bir fark saptamamışlardır.<sup>18</sup>

Kemik yoğunluğunu karşılaştıran 4 çalışmadan yalnızca birinde greft kullanılmayan grupta Hounsfield Unit cinsinden ölçülen kemik yoğunluğu anlamlı derecede yüksek bulunmuştur.<sup>19</sup> Diğer 3 çalışma greftsiz sinüs yükseltme uygulanan tarafta daha düşük kemik yoğunluğu göstermiştir.<sup>15,16,20</sup> Yapılan bir metaanaliz, sinüs tabanı elevasyonundan 6 ay sonra kemik yüksekliğindeki kazancın ve kemik yoğunluğunun greftsiz sinüs yükseltme grubunda kemik grefti uygulanan grubuna göre anlamlı derecede daha düşük olduğunu göstermiştir.<sup>21</sup> Bu anlamlı farklılıklar, hâlihazırda kemik benzeri özelliklere sahip olan ve radyografide radyopak görüntü veren kemik greftlerine kıyasla greftsiz tarafta kan pıhtısından yeni kemiğin ortaya çıkması ve radyografik parametrelere etki etmesinin zaman alması ile açıklanabilir. Greftlenmeyen tarafta yeni oluşan kemiğin daha az kalsifiye olduğu ve daha az fibröz hücre gösterdiği histolojik olarak kanıtlanmıştır.<sup>21</sup>

Jensen ve Terheyden, implant tedavisine ilişkin kemik ögumentasyon tekniklerini gözden geçirmiş ve



lateral pencere tekniğini kullanarak 179 sinüs yükseltme işlemini tamamlamıştır.<sup>22</sup> Dâhil etme kriterlerini karşılayan 47 çalışmanın sadece 3'ü bu çalışmada ele alınan greftsiz teknikler ile ilgili veriler içermektedir. Her 3 çalışma da %97,7-100 (63 hastada 110 implant) aralığında sağkalım oranları (12-27,5 aylık değerlendirme süresi) bildirmektedir. Az sayıdaki mevcut çalışmaya rağmen Jensen ve Terheyden bu tekniği sinüs yükseltme için iyi bir prosedür olarak rapor etmiştir.<sup>23-25</sup> Lin ve ark.nın maksiller sinüste 80 implantı olan 44 hastayı inceledikleri çalışmalarında, protez uygulaması sonrası 5 yıllık sağkalım oranı %100 olarak rapor edilmiştir. Beş yıl sonra ortalama kemik yüksekliği artışı ise 7,4 mm olarak bulunmuştur.<sup>26</sup> Ellegaard ve ark. ileri düzeyde periodontal hastalığı olan 24 hastada posterior maksillaya yerleştirilen ve 38'i greftsiz maksiller sinüs cerrahisi içeren 80 adet implantın sonuçlarını paylaşmışlardır. Takip radyografilerinde ise greftsiz maksiller sinüs cerrahisi ile yerleştirilen 38 implantın çevresinde yeni kemik oluşum miktarı kayıtlı edilmiş ve 38 implantın 35'i 27 aylık takip sonucunda başarılı bulunmuştur.<sup>27</sup> Lundgren ve ark.nın 12 maksiller sinüse, greftsiz sinüs yükseltme ile 19 implant yerleştirdikleri bir çalışmada, 12 aylık takip sonucu tüm implantlarda yeterli stabilitenin ve implantların etrafında yeterli kemik formasyonunun olduğu gösterilmiştir.<sup>25</sup> Hatano ve ark. greftsiz sinüs yükseltme ile yerleştirdikleri implantlar için 6 aylık bir iyileşme süreci ve 34 aylık bir gözlem süresinden sonra tüm sinüslerde yeni kemik oluşumu saptanan 6 hastadan oluşan bir vaka serisi sunmuştur. Atrofik maksillaya sahip hastaların yer aldığı vaka serisinde, sinüs lift sonrası oluşan kavite hastanın venöz kanıyla doldurulmuş ve kaldırılan kemik pencere eski yerine medikal doku yapıştırıcı ile sabitlenmiştir.<sup>28</sup>

Sohn ve ark., 10 hastaya greftsiz sinüs yükseltme ile yerleştirilen 21 implantı 6 ay sonra değerlendirmiş, çalışma süresince tüm implantların stabil kaldığını ve gerek radyolojik gerekse de histolojik değerlendirmelerde yeterli miktarda kemik oluşumunu saptamışlardır.<sup>29</sup> Balleri ve ark. greftsiz sinüs yükseltme ile yerleştirilen 28 implantın değerlendirildiği bir çalışma sunmuştur. Ortalama başlangıç kemik seviyesi 6,2 olan vakalarda, hiçbir implant kaybedilmemiş ve ortalama kemik kazancı 5,5 ola-

rak rapor edilmiştir.<sup>30</sup> İmplant uzunluğunun kazanılan kemik miktarıyla ilgili olmadığını, vakalarda en posteriora yerleştirilen implantların distal yüzeylerinde daha az kemik rejenerasyonu olduğunu bildirmişlerdir. Bu durum, bu yüzeylerin daha fazla sinüs pnömatizasyonuna maruz kalmasıyla açıklanmıştır.<sup>30</sup>

Lie ve ark., yaptıkları sistematik derlemede, farklı greft materyalleri ile yapılan sinüs yükseltme işleminde %97,92, greftsiz sinüs yükseltme işleminde ise %98,73 sağkalım bildirmişler. İki grup arasında anlamlı bir farklılık bulunmadığını rapor etmişlerdir.<sup>9</sup> Sağkalım yanında radyografik kemik kazanımı, kemik yoğunluğu gibi parametrelerin değerlendirildiği çalışmada, bu parametrelerin greftsiz sinüs yükseltme uygulanan grupta daha düşük bulunmasının, implant stabilitesi veya sağkalımı üzerine etkisinin olmadığı vurgulanmıştır. Çalışmamızda da sığır kaynaklı greft materyalleri ile yapılan sinüs yükseltme işleminde %95,4, greftsiz sinüs yükseltme işleminde ise %93,5 sağkalım tespit edilmiş olup, gruplar arasında anlamlı bir farklılık tespit edilememiş ve teknikleri değerlendiren çalışmaların sağkalım oranlarına benzer sağkalım oranları tespit edilmiştir. Çalışmamızda greftsiz sinüs yükseltme ile implant yerleştirilen bölgelerdeki rezidüel kemik miktarının konvansiyonel sinüs yükseltme ile implant yerleştirilen bölgelerdeki rezidüel kemik miktarına göre fazla olması, hekimlerin göreceli olarak rezidüel kemik miktarının fazla olduğu bölgelerde greftsiz sinüs yükseltme tekniğini tercih ettiğini düşündürmektedir.

## SONUÇ

Schneiderian membranın osteojenik potansiyeli greftsiz sinüs yükseltme tekniği ile başarılı kemik oluşumunun ana nedeni sayılabilir. İmmünojenik yanıtı azalması, ameliyat süresini kısaltması ve maliyeti düşürmesi tekniğin avantajlarından. Morbidite otojen kemik greftlerinden daha düşüktür. Mevcut literatür bilgisi ve çalışmamız sonuçları değerlendirildiğinde greftsiz sinüs yükseltme işleminin konvansiyonel alternatiflerine benzer oranda başarılı olduğu tespit edilmiştir. Literatürdeki greftsiz sinüs yükseltme ile elde edilen kemik miktarı ile ilişkili çelişkili sonuçlar nedeniyle hekimler rezidüel

kemik miktarının daha fazla olduğu durumlarda tercih ediyor olsa da greftsiz sinüs yükseltme tekniği artık güvenilir ve yerleşik bir teknik olarak kabul edilmektedir. Bilimsel açıdan daha değerli sonuçların elde edilebilmesi için rezidüel kemik kalınlığı, implant boyutları ve protetik restorasyonun özellikleri gibi parametrelerin standardize edilebildiği prospektif çalışmaların yapılması gerekmektedir.

### Finansal Kaynak

Bu çalışma sırasında, yapılan araştırma konusu ile ilgili doğrudan bağlantısı bulunan herhangi bir ilaç firmasından, tıbbi alet, gereç ve malzeme sağlayan ve/veya üreten bir firma veya herhangi bir ticari firmadan, çalışmanın değerlendirme sürecinde, çalışma ile ilgili verilecek kararı olumsuz etkileyebilecek maddi ve/veya manevi herhangi bir destek alınmamıştır.

### Çıkar Çatışması

Bu çalışma ile ilgili olarak yazarların ve/veya aile bireylerinin çıkar çatışması potansiyeli olabilecek bilimsel ve tıbbi komite üyeliği veya üyeleri ile ilişkisi, danışmanlık, bilirkişilik, herhangi bir firmada çalışma durumu, hissedarlık ve benzer durumları yoktur.

### Yazar Katkıları

**Fikir/Kavram:** Nurettin Diker, Sena Nur Atmaca; **Tasarım:** Nurettin Diker, Sena Nur Atmaca, Ali Törel Saygı, Atahan Ünaldu; **Denetleme/Danışmanlık:** Nurettin Diker; **Veri Toplama ve/veya İşleme:** Sena Nur Atmaca, Ali Törel Saygı, Atahan Ünaldu; **Analiz ve/veya Yorum:** Nurettin Diker, Sena Nur Atmaca, Ali Törel Saygı, Atahan Ünaldu; **Kaynak Taraması:** Sena Nur Atmaca, Ali Törel Saygı, Atahan Ünaldu; **Makalenin Yazımı:** Nurettin Diker, Ali Törel Saygı, Atahan Ünaldu; **Eleştirel İnceleme:** Nurettin Diker, Ali Törel Saygı; **Malzemeler:** Nurettin Diker, Sena Nur Atmaca.

## KAYNAKLAR

- Baqain ZH, Moqbel WY, Sawair FA. Early dental implant failure: risk factors. Br J Oral Maxillofac Surg. 2012;50(3):239-43. [Crossref] [PubMed]
- Tatum H Jr. Maxillary and sinus implant reconstructions. Dent Clin North Am. 1986;30(2):207-29. [Crossref] [PubMed]
- Boyne PJ, James RA. Grafting of the maxillary sinus floor with autogenous marrow and bone. J Oral Surg. 1980;38(8):613-6. [PubMed]
- Boyne PJ, Lilly LC, Marx RE, Moy PK, Nevins M, Spagnoli DB, et al. De novo bone induction by recombinant human bone morphogenetic protein-2 (rhBMP-2) in maxillary sinus floor augmentation. J Oral Maxillofac Surg. 2005;63(12):1693-707. [Crossref] [PubMed]
- Lee HJ, Choi BH, Jung JH, Zhu SJ, Lee SH, Huh JY, et al. Maxillary sinus floor augmentation using autogenous bone grafts and platelet-enriched fibrin glue with simultaneous implant placement. Oral Surg Oral Med Oral Pathol Oral Radiol Endod. 2007;103(3):329-33. [Crossref] [PubMed]
- Ungor C, Saridoğan C, Yılmaz M, Tosun E, Senel FC, Icten O. An acoustical analysis of the effects of maxillary sinus augmentation on voice quality. Oral Surg Oral Med Oral Pathol Oral Radiol. 2013;115(2):175-84. [Crossref] [PubMed]
- Lundgren S, Andersson S, Sennerby L. Spontaneous bone formation in the maxillary sinus after removal of a cyst: coincidence or consequence? Clin Implant Dent Relat Res. 2003;5(2):78-81. [Crossref] [PubMed]
- Kessler P, Bumiller L, Schlegel A, Birkholz T, Neukam FW, Wiltfang J. Dynamic periosteal elevation. Br J Oral Maxillofac Surg. 2007;45(4):284-7. [Crossref] [PubMed]
- Lie N, Merten HA, Yamauchi K, Wiltfang J, Kessler P. Pre-implantological bone formation in the floor of the maxillary sinus in a self-supporting space. J Craniomaxillofac Surg. 2019;47(3):454-60. [Crossref] [PubMed]
- Moon JW, Sohn DS, Heo JU, Shin HI, Jung JK. New bone formation in the maxillary sinus using peripheral venous blood alone. J Oral Maxillofac Surg. 2011;69(9):2357-67. [Crossref] [PubMed]
- Palma VC, Magro-Filho O, de Oliveria JA, Lundgren S, Salata LA, Sennerby L. Bone reformation and implant integration following maxillary sinus membrane elevation: an experimental study in primates. Clin Implant Dent Relat Res. 2006;8(1):11-24. [Crossref] [PubMed]
- Scala A, Botticelli D, Faeda RS, Garcia Rangel I Jr, Américo de Oliveira J, Lang NP. Lack of influence of the Schneiderian membrane in forming new bone apical to implants simultaneously installed with sinus floor elevation: an experimental study in monkeys. Clin Oral Implants Res. 2012;23(2):175-81. [Crossref] [PubMed]
- Kim HR, Choi BH, Xuan F, Jeong SM. The use of autologous venous blood for maxillary sinus floor augmentation in conjunction with sinus membrane elevation: an experimental study. Clin Oral Implants Res. 2010;21(3):346-9. [Crossref] [PubMed]
- Sul SH, Choi BH, Li J, Jeong SM, Xuan F. Histologic changes in the maxillary sinus membrane after sinus membrane elevation and the simultaneous insertion of dental implants without the use of grafting materials. Oral Surg Oral Med Oral Pathol Oral Radiol Endod. 2008;105(4):e1-5. [Crossref] [PubMed]
- Fouad W, Osman A, Atef M, Hakam M. Guided maxillary sinus floor elevation using deproteinized bovine bone versus graftless Schneiderian membrane elevation with simultaneous implant placement: Randomized clinical trial. Clin Implant Dent Relat Res. 2018;20(3):424-33. [Crossref] [PubMed]
- Khaled H, Atef M, Hakam M. Maxillary sinus floor elevation using hydroxyapatite nano particles vs tenting technique with simultaneous implant placement: A randomized clinical trial. Clin Implant Dent Relat Res. 2019;21(6):1241-52. [Crossref] [PubMed]
- Ranaan J, Bassir SH, Andrada L, Shamshiri AR, Maksoud M, Raanan R, et al. Clinical efficacy of the graft free slit-window sinus floor elevation procedure: A 2-year randomized controlled clinical trial. Clin Oral Implants Res. 2018;29(11):1107-19. [Crossref] [PubMed]
- Felice P, Scarano A, Pistilli R, Checchi L, Piattelli M, Pellegrino G, et al. A comparison of two techniques to augment maxillary sinuses using the lateral window approach: rigid synthetic resorbable barriers versus anorganic bovine bone. Five-month post-loading clinical and histological results of a pilot randomised controlled clinical trial. Eur J Oral Implantol. 2009;2(4):293-306. [PubMed]
- Altintas NY, Senel FC, Kayıpmaz S, Taskesen F, Pampu AA. Comparative radiologic analyses of newly formed bone after maxillary sinus augmentation with and without bone grafting. J Oral Maxillofac Surg. 2013;71(9):1520-30. [Crossref] [PubMed]

20. Borges FL, Dias RO, Piattelli A, Onuma T, Gouveia Cardoso LA, Salomão M, et al. Simultaneous sinus membrane elevation and dental implant placement without bone graft: a 6-month follow-up study. *J Periodontol.* 2011;82(3):403-12. [[Crossref](#)] [[PubMed](#)]
21. Lie SAN, Claessen RMMA, Leung CAW, Merten HA, Kessler PAWH. Non-grafted versus grafted sinus lift procedures for implantation in the atrophic maxilla: a systematic review and meta-analysis of randomized controlled trials. *Int J Oral Maxillofac Surg.* 2022;51(1):122-32. [[Crossref](#)] [[PubMed](#)]
22. Jensen S, Terheyden H. Database of Abstracts of Reviews of Effects (DARE): Quality-Assessed Reviews, 2009. [[Link](#)]
23. Chen TW, Chang HS, Leung KW, Lai YL, Kao SY. Implant placement immediately after the lateral approach of the trap door window procedure to create a maxillary sinus lift without bone grafting: a 2-year retrospective evaluation of 47 implants in 33 patients. *J Oral Maxillofac Surg.* 2007;65(11):2324-8. [[Crossref](#)] [[PubMed](#)]
24. Thor A, Sennerby L, Hirsch JM, Rasmusson L. Bone formation at the maxillary sinus floor following simultaneous elevation of the mucosal lining and implant installation without graft material: an evaluation of 20 patients treated with 44 Astra Tech implants. *J Oral Maxillofac Surg.* 2007;65(7 Suppl 1):64-72. Erratum in: *J Oral Maxillofac Surg.* 2008;66(10):2195-6. [[Crossref](#)] [[PubMed](#)]
25. Lundgren S, Andersson S, Gualini F, Sennerby L. Bone reformation with sinus membrane elevation: a new surgical technique for maxillary sinus floor augmentation. *Clin Implant Dent Relat Res.* 2004;6(3):165-73. [[Crossref](#)] [[PubMed](#)]
26. Lin IC, Gonzalez AM, Chang HJ, Kao SY, Chen TW. A 5-year follow-up of 80 implants in 44 patients placed immediately after the lateral trap-door window procedure to accomplish maxillary sinus elevation without bone grafting. *Int J Oral Maxillofac Implants.* 2011;26(5):1079-86. [[PubMed](#)]
27. Ellegaard B, Kølsen-Petersen J, Baelum V. Implant therapy involving maxillary sinus lift in periodontally compromised patients. *Clin Oral Implants Res.* 1997;8(4):305-15. [[Crossref](#)] [[PubMed](#)]
28. Hatano N, Sennerby L, Lundgren S. Maxillary sinus augmentation using sinus membrane elevation and peripheral venous blood for implant-supported rehabilitation of the atrophic posterior maxilla: case series. *Clin Implant Dent Relat Res.* 2007;9(3):150-5. [[Crossref](#)] [[PubMed](#)]
29. Sohn DS, Lee JS, Ahn MR, Shin HI. New bone formation in the maxillary sinus without bone grafts. *Implant Dent.* 2008;17(3):321-31. [[Crossref](#)] [[PubMed](#)]
30. Balleri P, Veltri M, Nuti N, Ferrari M. Implant placement in combination with sinus membrane elevation without biomaterials: a 1-year study on 15 patients. *Clin Implant Dent Relat Res.* 2012;14(5):682-9. Erratum in: *Clin Implant Dent Relat Res.* 2013;15(3):470. Piero, Balleri [corrected to Balleri, Piero]; Mario, Veltri [corrected to Veltri, Mario]; Niccolò, Nuti [corrected to Nuti, Niccolò]; Marco, Ferrari [corrected to Ferrari, Marco]. [[Crossref](#)] [[PubMed](#)]