






Ekrin Poroma

Eccrine Poroma

-  Selami Aykut TEMİZ,^a
 İlkay ÖZER,^a
 Arzu ATASEVEN,^a
 Recep DURSUN,^a
 Fahriye KILINÇ^b

^aDeri ve Zührevi Hastalıkları AD,
^bTıbbi Patoloji AD,
 Konya Necmettin Erbakan Üniversitesi
 Meram Tıp Fakültesi,
 Konya

Received: 25.05.2018
 Received in revised form: 13.08.2018
 Accepted: 15.08.2018
 Available online: 02.11.2018

Correspondence:
 Selami Aykut TEMİZ
 Konya Necmettin Erbakan Üniversitesi
 Meram Tıp Fakültesi,
 Deri ve Zührevi Hastalıkları AD, Konya,
 TÜRKİYE/TURKEY
 aykutmd42@gmail.com

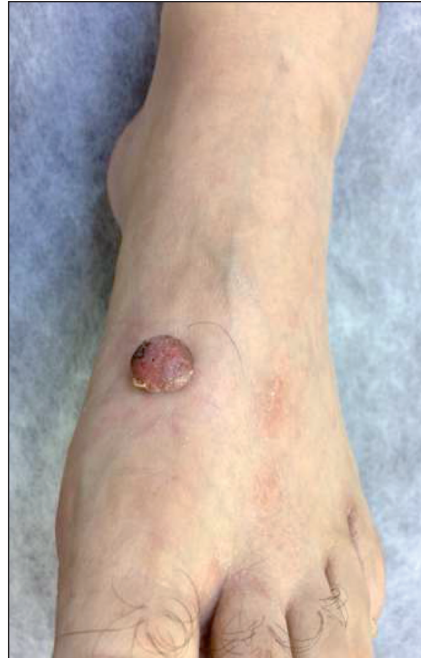Anahtar Kelimeler: Porom; tümörler,
 deri uzantıları ve eklentileri;
 deri neoplazmaları

Keywords: Poroma; neoplasms,
 adnexal and skin appendage;
 skin neoplasms

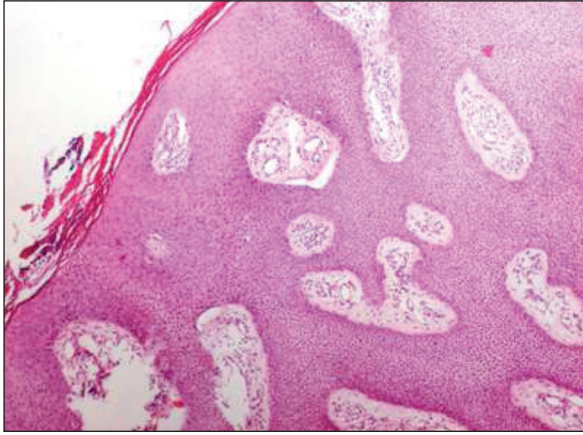
Altmış dokuz yaşındaki erkek olgu, 30 yıldır sol ayak dorsumunda olan ve son bir yılda büyüdüğünü ifade ettiği lezyon şikâyeti ile başvurdu. Olgunun öyküsünde; bu lezyona ağrı, kaşıntı, yanma, batma gibi herhangi bir semptomun eşlik etmediği, fakat ara ara kanama olduğu öğrenildi. Dermatolojik muayenede sol ayak ekstansör yüzünde 3x3 cm pembe-kırmızı renkli, ağrısız ekzofitik nodüler lezyon saptandı (Resim 1). Tam kan sayımı ve rutin laboratuvar testleri normal idi. Lezyon total olarak eksize edildi. Eksize edilen materyal ekrin poroma, porokarsinoma, amelanotik melanom, verrüköz karsinom ön tanıları ile patolojiye gönderildi. Lezyonun histopatolojik incelenmesinde, hematoksilen/eozin kesitlerde iki

biyopsi örneğinde de çok katlı yassı epiteliden dermise uzanan anastomozlaşan kordonlar oluşan tümör görüldü. Kordonlar arasında vasküler yapılar içeren stroma bulunmakta idi (Resim 2). Histopatolojisi ekrin poroma açısından tipik olan olguya, ekrin poroma tanısı konuldu.

Ekrin poroma; ekrin ter bezlerinin intraepitelyal duktuslarından kaynaklanan, benign ve malign cilt tümörlerini taklit edebilen, benign ter bezi tümörüdür.¹ Genelde soliter nodüler lezyon olarak kendini göstermektedir. Palmar ve plantar alanlar sıkça etkilenen alanlar olmasına rağmen, ter bezlerini içeren herhangi bir alandan gelişebilmektedirler.² Klinik özellikleri değişkenlik göster-



RESİM 1: Sol ayak ekstansör yüzünde 3x3 cm pembe-kırmızı renkli ağrısız ekzofitik nodüller lezyon.



RESİM 2: Histopatolojik incelenmesinde, hematoxilen/eozin kesitlerde iki biyopsi örneğinde de çok katlı yassı epitelden dermise uzanan anastomozlaşan kordonlar oluşturan tümör görüldü. Kordonlar arasında vasküler yapılar içeren stroma bulunmakta idi.

diğinden, bazen benign ve malign cilt tümörleri ile karışabilmektedir.³ Ayırıcı tanıda; piyojenik granülom, porokarsinoma, hemanjiyom, seboreik keratoz, verruka, fibroepitelyal polip, melanositik nevüs, dermal nevüs, epidermoid kist, bazal/skuamöz hücreli karsinom ve amelanotik melanom yer almaktadır. Ekrin poromada ayrıca malign transformasyon da muhtemeldir, ağrı ve kanamayla semptomatik hâl alabilmektedir.⁴

Literatürde düzensiz şekilli vasküler yapı, çiçek benzeri veya yaprak benzeri şeklinde nonpigmente ekrin poromanın karakteristik bir dermoskopik bulgusu olarak tanımlanmıştır.⁵ Bununla birlikte, ekrin poroma için belirlenmiş spesifik dermoskopik kriterlerin bulunmaması ve görülen polimorfik vasküler paternin cildin diğer malign neoplazmlarında da mevcut olabileceği düşünüldüğünde, çoğu hastada tanının histopatolojik olarak doğrulanması gerekmektedir.⁵ Çalışmamızda, histopatolojik olarak ekrin poroma tanısı doğrulanmıştır.

Ekrin poromanın tedavisi, benign ve malign formu için de cerrahi sınırdaki tümör kalmayacak şekilde total eksizyondur.⁶ Karbondioksit lazer ve elektrokoter de diğer tedavi seçenekleridir.⁷ Hastaların nüks açısından izlemi gerekmektedir. Çalışmamızda da cerrahi sınırlarda tümör görülmediğinden, olgu izlem altına alınmış, bir yıllık takipte nüks gelişmemiştir. Bu çalışmada, tipik klinik görünümle ekrin poroma tanısından şüphelenilen hastalarda, total cerrahi eksizyonun ve histopatolojinin önemine dikkat çekilmesi amaçlanmıştır.

Finansal Kaynak

Bu çalışma sırasında, yapılan araştırma konusu ile ilgili doğrudan bağlantısı bulunan herhangi bir ilaç firmasından, tıbbi alet, gereç ve malzeme sağlayan ve/veya üreten bir firma veya herhangi bir ticari firmadan, çalışmanın değerlendirme sürecinde, çalışma ile ilgili verilecek kararı olumsuz etkileyebilecek maddi ve/veya manevi herhangi bir destek alınmamıştır.

Çıkar Çatışması

Bu çalışma ile ilgili olarak yazarların ve/veya aile bireylerinin çıkar çatışması potansiyeli olabilecek bilimsel ve tıbbi komite üyeliği veya üyeleri ile ilişkisi, danışmanlık, bilirkişilik, herhangi bir firmada çalışma durumu, hissedarlık ve benzer durumları yoktur.

Yazar Katkıları

Fikir/Kavram: Selami Aykut Temiz, İlkyay Özer, Arzu Ataseven; **Tasarım:** Selami Aykut Temiz, İlkyay Özer, Recep Dursun; **Denetleme/Danışmanlık:** İlkyay Özer, Arzu Ataseven, Fahriye Kılınç; **Veri Toplama ve/veya İşleme:** Selami Aykut Temiz, İlkyay Özer, Fahriye Kılınç; **Analiz ve/veya Yorum:** İlkyay Özer, Arzu Ataseven, Recep Dursun, Fahriye Kılınç; **Kaynak Taraması:** Selami Aykut Temiz, İlkyay Özer; **Makalenin Yazımı:** Selami Aykut Temiz, İlkyay Özer; **Eleştirel İnceleme:** İlkyay Özer, Arzu Ataseven, Recep Dursun, Fahriye Kılınç; **Kaynaklar ve Fon Sağlama:** İlkyay Özer, Fahriye Kılınç; **Malzemeler:** İlkyay Özer, Selami Aykut Temiz, Fahriye Kılınç.

KAYNAKLAR

- Calonje E. Tumours of the skin appendages. In: Burns T, ed. Rook's Textbook of Dermatology. 8th ed. Oxford, UK: Wiley-Blackwell; 2010. p.53.1-53.44.
- Eskitascioğlu T, Ozyazgan I, Akgun H. [Eccrine poroma located on lateral left eyebrow]. Erciyes Medical Journal 2005;27(3):132.
- Sawaya JL, Khachemoune A. Poroma: a review of eccrine, apocrine, and malignant forms. Int J Dermatol 2014;53(9):1053-61.
- Ceylan C, Ozdemir F, Kazandi A, Kandiloglu G, Erboz S. [A case of malignant eccrine poroma on the leg]. Türkderm 2002;36(3):218-20.
- Aydingoz IE. New dermoscopic vascular patterns in a case of eccrine poroma. J Eur Acad Dermatol Venereol 2009;23(6):725-6.
- Srivastava D, Taylor RS. Appendage tumors and hamartomas of the skin. Fitzpatrick's Dermatology in General Medicine. 8th ed. New York: McGraw-Hill Medical; 2012. p.1337-62.
- Desai C. An uncommon presentation of eccrine poroma. Indian Dermatol Online J 2016;7(6):546-7.